**МІНІСТЕРСТВО ОХОРОНИ ЗДОРОВ'Я УКРАЇНИ**
**ЛЬВІВСЬКИЙ НАЦІОНАЛЬНИЙ МЕДИЧНИЙ УНІВЕРСИТЕТ**
**ІМЕНІ ДАНИЛА ГАЛИЦЬКОГО**

Кваліфікаційна наукова
праця на правах рукопису

**Гірняк Ігор Іванович**

**УДК: 611.367-018.1:615.212.7]-08**

# ДИСЕРТАЦІЯ
# СТРУКТУРНІ ЗМІНИ ЖОВЧНИХ ПРОТОК ПІД ВПЛИВОМ ОПІОЇДУ (ЕКСПЕРИМЕНТАЛЬНЕ ДОСЛІДЖЕННЯ)

222 – Медицина

22 – Охорона здоров'я

Подається на здобуття ступеня доктора філософії

Дисертація містить результати власних досліджень. Використання чужих ідей, результатів і текстів мають посилання на відповідне джерело_____ І. І. Гірняк

Науковий керівник
Матешук-Вацеба
Леся Ростиславівна
доктор медичних наук,
професор

Львів – 2021

# АНОТАЦІЯ

*Гірняк І. І.* Структурні зміни жовчних проток під впливом опіоїду (експериментальне дослідження).

Кваліфікаційна наукова праця на правах рукопису.

Дисертація на здобуття ступеня доктора філософії за спеціальністю 222 Медицина, галузь знань 22 Охорона здоров'я. – Львівський національний медичний університет імені Данила Галицького, Львів, 2021.

Дисертаційна робота присвячена встановленню особливостей мікро- та ультрамікроскопічної організації поза- та внутрішньопечінкових жовчних проток у нормі та в різні терміни тривалого впливу опіоїду в експерименті з метою розробки методів профілактики патології гепато-біліарної системи, зумовленої застосуванням наркотичних середників.

Уперше встановлено особливості архітектоніки, мікро- та ультраструктури жовчних проток білих щурів у нормі та закономірності їхньої перебудови за умов 6-тижневого впливу налбуфіну. Отримано нові дані щодо особливостей галуження позапечінкових жовчних проток білих щурів у нормі, зокрема встановлено послідовність та варіанти формування спільної жовчної протоки. Уперше проведено комплексний морфометричний аналіз жовчних проток білих щурів на корозійних та гістологічних препаратах. Проведений статистичний аналіз дозволив систематизувати отримані експериментальні дані і подати порівняльну характеристику структурної організації жовчних проток у нормі та за умов впливу опіоїду в експерименті.

Визначено, що в білого щура печінкові протоки формують спільну жовчну протоку (загальну печінкову протоку вважаємо доцільним називати спільною жовчною протокою, оскільки в білого щура відсутня міхурова протока, бо відсутній жовчний міхур). У білого щура спільна жовчна протока формується переважно від злиття 5-6 печінкових проток (58,33%): правої бічної, правої центральної, лівої бічної, лівої центральної, хвостової, а також

бічної, правої центральної, лівої бічної, лівої центральної, хвостової, а також додаткової (поряд з хвостовою) або, навпаки, остання відсутня, проте є додаткова права (поряд з правою бічною). У 33,33% піддослідних білих щурів спостерігали формування спільної жовчної протоки з 4 печінкових проток: правої центральної, лівої центральної, хвостової та додаткової. При цьому права і ліва центральні протоки були розміщені дуже близько одна від одної. У двох піддослідних білих щурів (8,33%) спостерігали злиття лівих бічної та центральної проток в одну, або злиття правих бічної та центральної проток в одну, яка впадала в спільну жовчну протоку, а також наявність двох самостійних сегментарних проток, які впадали в спільну жовчну протоку. Вздовж спільної жовчної протоки розміщена жовчна частина підшлункової залози, кожна часточка якої мала свою протоку, що відкривалася у спільну жовчну протоку.

На рівні світлової мікроскопії підтверджено, що стінка міжчасточкових жовчних проток білого щура вистелена одним шаром кубоїдних епітеліоцитів – холангіоцитів, які прилягають до власної пластинки, утвореної тонким шаром сполучної тканини. При морфометричному аналізі гістологічних препаратів встановлено, що товщина стінки міжчасточкової жовчної протоки становила (2,67±0,41) мкм, діаметр просвіту міжчасточкової жовчної протоки – (5,33±0,29) мкм. Стінка сегментарних і печінкових жовчних проток, а також спільної жовчної протоки експериментальних тварин представлена слизовою, м’язовою та адвентиційною оболонками. Епітеліальні клітини – холангіоцити – мали виразні апікальну, базальну та латеральні поверхні (останніми контактували одна з одною), велике овальне ядро з чіткими контурами. У власній пластинці чітко помітно поодинокі, але досить великі залози. М’язова оболонка складалася з гладких міоцитів, організованих у пучки зі спіральним розташуванням. Адвентиційна оболонка багата судинами. На електронних мікрофотографіях жовчні канальці розміщені між двома рядами гепатоцитів, стінка жовчних канальців утворена плазмолемою біліарної поверхні гепатоцитів, що розташовані один навпроти

другого. Просвіт жовчного канальця відокремлений від міжклітинного простору завдяки щільним замикальним контактам між гепатоцитами. Холангіоцити міжчасточкових, сегментарних і печінкових жовчних проток, а також спільної жовчної протоки містили везикули на усіх поверхнях (базальній, бічних та апікальній), крім того їхній апікальний полюс був багатий мікроворсинками.

Через 2 тижні введення налбуфіну в експериментальних тварин при морфометричному аналізі гістологічних препаратів встановлено, що поздовжній діаметр просвіту спільної жовчної протоки становив (271,10±12,22) мкм, контроль – (167,13±11,21) мкм, $p<0,05$, поперечний діаметр – (162,20±20,03), контроль – (101,79±15,29) мкм, товщина стінки спільної жовчної протоки (139,20±15,76) мкм, контроль – (145,11±4,25) мкм. Достовірне збільшення поздовжнього діаметра просвіту спільної жовчної протоки свідчило про зміну форми її просвіту внаслідок двотижневої дії налбуфіну. Упродовж наступних 4 тижнів в процесі перебігу експерименту патологічні зміни наростали. Морфометричний аналіз через 4 тижні експерименту показав виразну дилатацію спільної жовчної протоки, поздовжній діаметр просвіту протоки зростав до (462,12±23,29) мкм, $p<0,05$, поперечний діаметр – до (272,77±15,54) мкм, $p<0,05$. Товщина стінки спільної жовчної протоки достовірно ($p<0,05$) збільшувалася і становила (214,50±14,95) мкм. Через 6 тижнів перебігу експерименту стінка спільної жовчної протоки деструктурована, часто важко було диференціювати границі її оболонок, пласт холангіоцитів дезорганізований, утворював численні складки, в окремих місцях виявлено стоншення епітеліального пласту внаслідок відшарування холангіоцитів, холангіоцити набували приплюснотої форми, відмічали поліморфізм їхніх ядер, ядра втрачали своє розміщення в центрі клітини, зміщувалися до апікальної поверхні клітини. Власна пластинка стінки спільної жовчної протоки розшарована, просвіти залоз нерівномірні, втратили правильну форму, переважно розширені, заповнені вмістом. Пучки гладких міоцитів розділені грубими прошарками сполучної

тканини, спостерігали вакуольну дистрофію м'язової оболонки, адвентиційна оболонка в стані набряку. При проведенні морфометричного аналізу часто неможливо було визначити поперечний діаметр просвіту спільної жовчної протоки, оскільки стінки її спадалися (склеювалися), просвіт протоки був деформований, поздовжній діаметр просвіту коливався від 294,88 мкм до 386,46 мкм ($p<0,05$), товщина стінки спільної жовчної протоки становила (177,82±27,72) мкм, що достовірно більше від показника контрольних тварин, але достовірно менше від показника експериментальних тварин на попередньому терміні експерименту, що підтверджує розвиток дистрофічно-дегенеративних процесів у стінці спільної жовчної протоки через 6 тижнів впливу налбуфіну. У цей термін експерименту виявляли також значні зміни судин гемомікроциркуляторного русла стінки спільної жовчної протоки, зокрема розширення венул, виразну гладком'язову гіперплазію міжчасточкових артеріол, стінка артеріол потовщена внаслідок плазматичного просякання, склерозу та гіалінозу, периваскулярно – набряк, лімфоцитарні інфільтрати.

При електронномікроскопічному дослідженні через 6 тижнів введення налбуфіну експериментальним білим щурам ядра холангіоцитів внурішньо- та позапечінкових жовчних проток були неоднорідними за формою та електронною щільністю, часто фрагментовані, перебували в стані каріопікнозу та каріорексису, більшість – з численними інвагінаціями ядерної оболонки, з конденсованим по краях хроматином, без ядерця. Перинуклеарний простір розширений, просвітлений, що свідчило про розвиток перинуклеарного набряку. Цитоплазма була низької електронної щільності, в стані дрібновакуольної дистрофії, мітохондрії з набряклим матриксом та зруйнованими кристами, фрагменти гранулярної ендоплазматичної сітки гіпертрофовані, її цистерни розширені, подекуди зливалися, утворюючи безструктурні ділянки. Міжклітинні простори розширені, розвивався навколоцелюлярний набряк. Власна пластинка розпушена, набрякла, з хаотичним розміщенням колагенових волокон.

Цитоплазма міоцитів м’язової оболонки стінки сегментарних і печінкових жовчних проток, а також спільної жовчної протоки перебувала в стані мікрокістозної дегенерації, була слабкої електронної щільності, містила багато везикул та вакуолей, деструктурованих органел, великих мітохондрій заповнених прозорим гомогенним вмістом і з відсутніми кристам. Ядра міоцитів втрачали правильну видовжену форму, вкорочувалися, ставали клиноподібними, часто були фрагментованими, перебували в стані каріорексису. Наростав перинуклеарний та перицелюлярний набряк.

Таким чином, шеститижневе застосування налбуфіну зумовлює глибокі морфологічні зміни структурної організації стінок внутрішньо- та позапечінкових жовчних проток та їхньої ангіоархітектоніки.

Отримані дані щодо особливостей архітектоніки внутрішньо- та позапечінкових проток білого щура сприяють формуванню нових уявлень про будову шляхів відтоку жовчі вказаної експериментальної тварини. Результати мікро- та ультраструктурного дослідження жовчних проток впродовж 6 тижнів впливу опіоїду дозволяють встановити конкретні етапи морфологічних змін, зумовлених застосуванням налбуфіну. Результати роботи мають практичне значення для морфологів та хірургів, оскільки можуть служити морфологічною основою для розробки нових методів діагностики, профілактики та лікування патології жовчних проток у хворих, змушених тривалий час застосовувати опіоїди, а також у наркозалежних. Отримані результати дослідження структурних особливостей жовчних проток білого щура в нормі та при експериментальному впливі опіоїду є фундаментальними даними, на які можуть спиратися дослідники при вивченні проблем експериментальної та клінічної гастроентерології, абдомінальної хірургії.

**Ключові слова:** внутрішньо- та позапечінкові жовчні протоки, морфологічні особливості, налбуфін, експеримент.

## ABSTRACT

*I.I. Hirniak,* Structural Changes in the Bile Ducts under the Influence of Opioids (Experimental Study).

Qualifying scientific paper on the rights of the manuscript.

Thesis for obtaining the scientific degree of the PhD (Doctor of Philosophy), Specialty 222 – Medicine, field of knowledge 22 – Health Care. – Danylo Halytskyi Lviv National Medical University, Ministry of Health Care of Ukraine, Lviv, 2021.

The dissertation work is devoted to the establishment of the features of micro- and ultramicroscopic organization of the extra- and intrahepatic bile ducts in normal and at different times of long-term exposure to opioids in the experiment, to develop methods for the prevention of pathology of the hepato-biliar system caused by the use of narcotic drugs.

For the first time, the features of the architecture, micro- and ultrastructure of the bile ducts of white rats in the norm and the regularity of their restructuring under the conditions of 6-week of Nalbuphine exposure were established. New data on the peculiarities of branching of extrahepatic bile ducts of white rats in the norm were obtained, in particular, the sequence and variants of formation of the common bile duct were established. For the first time, a complex morphometric analysis of bile ducts of white rats on corrosion and histological specimens was performed. The conducted statistical analysis allowed to systematize the obtained experimental data and to give a comparative characteristic of the structural organization of the bile ducts in the norm and under the influence of opioid in the experiment.

It was determined that in the white rat the hepatic ducts form a common bile duct (the common hepatic duct is considered appropriate to call the common bile duct because the white rat has no vesical duct because there is no gallbladder). In white rats, the common bile duct is formed mainly from the fusion of 5-6 hepatic ducts (60%): right lateral, right central, left lateral, left central, caudal, and additional (along with the caudal) or, conversely, the latter is absent, however,

there are additional rights (along with the right side). In 30% of experimental white rats observed the formation of a common bile duct from 4 hepatic ducts: right lateral, right central, left lateral and left central. The right and left central ducts were placed very close to each other. In two experimental white rats (10%) observed the fusion of the left lateral and central ducts into one, which flowed into the common bile duct, as well as the presence of two independent segmental ducts, which flowed into the common bile duct. Along the common bile duct is the bile part of the pancreas, each lobe of which had its duct, which opened into the common bile duct.

At the level of light microscopy, it was confirmed that the wall of the interparticle bile ducts of white rats is lined with a single layer of cubic fringed epitheliocytes as cholangiocytes, which are adjacent to its plate formed by a thin layer of connective tissue. In the morphometric analysis of histological preparations, it was found that the wall thickness of the interparticle bile duct was (2.67 ± 0.41) μm, the diameter of the clearance of the interparticle bile duct was (5.33 ± 0.29) μm. The wall of the segmental and hepatic bile ducts, as well as the common bile duct of experimental animals, is represented by mucous, muscular and adventitial membranes. Epithelial cells as cholangiocytes had distinct apical, basal and lateral surfaces (the latter in contact with each other), a large oval nucleus with clear contours. In its own plate clearly visible single, but rather large glands. The muscular membrane consisted of smooth myocytes organized in bundles with a spiral arrangement. The adventitial membrane is rich in blood vessels. In electronic microphotographs, the bile ducts are located between two rows of hepatocytes, the wall of the bile ducts is formed by a plasmalemma of the biliary surface of hepatocytes, located opposite each other. The clearance of the bile duct is separated from the intercellular space due to tight closing contacts between hepatocytes. Cholangiocytes of the interparticle, segmental, and hepatic bile ducts, as well as the common bile duct, contained vesicles on all surfaces (basal, lateral, and apical), and their apical pole was rich in microvilli.

After 2 weeks of the Nalbuphine injection in experimental animals in the

morphometric analysis of histological specimens found that the longitudinal diameter of the clearance of the common bile duct was (272.77 ± 15.09) μm, control was (126.97 ± 3.19) μm, $p < 0.05$, the transverse diameter was (97.36 ± 10.86), control was (72.79 ± 13.52) μm, $p > 0.05$, the wall thickness of the common bile duct (137.85 ± 14.41) μm, control was (144.77 ± 3.91) μm, $p > 0.05$. A significant increase in the longitudinal diameter of the clearance of the common bile duct indicated a change in the shape of its clearance due to two weeks of the Nalbuphine effect. During the next 4 weeks during the experiment, the pathological changes increased. Morphometric analysis after 4 weeks of the experiment showed a pronounced dilatation of the common bile duct, the longitudinal diameter of the clearance of the duct increased to (462.98 ± 24.15) μm, $p < 0.05$, the transverse diameter to (275.57 ± 18.34) μm, p0.05. The wall thickness of the common bile duct significantly ($p < 0.05$) increased and was (217.29 ± 18.09) μm. After 6 weeks of the experiment, the wall of the common bile duct is destructured, it was often difficult to differentiate the boundaries of its membranes, the cholangiocyte layer is disorganized, formed numerous folds, in some places thinning of the epithelial layer due to detachment of cholangiocytes, cholangiocytes acquired polymorphism their nuclei, the nuclei lost their location in the centre of the cell, shifted to the apical surface of the cell. The own plate of a wall of a common bilious channel is stratified, gleams of glands are uneven, have lost the correct form, mainly expanded, filled with contents. Bundles of smooth myocytes are separated by coarse layers of connective tissue, observed vacuolar dystrophy of the muscular membrane, adventitial membrane in a state of oedema. When performing morphometric analysis, it was often impossible to determine the transverse diameter of the clearance of the common bile duct, because its walls collapsed (glued), the lumen of the duct was deformed, the longitudinal diameter of the lumen ranged from 294.88 μm to 386.46 μm ($p < 0.05$), the wall thickness of the common bile duct was (176.44 ± 26.34) μm, which is significantly greater than that of control animals, but significantly less than that of experimental animals in the previous period of the experiment, which confirms the development of

dystrophic-degenerative processes in the common bile duct wall through 6 weeks of nalbuphine exposure. During this period of the experiment, significant changes in the vessels of the hemomicrocirculatory tract of the common bile duct wall were also detected, in particular, dilated venules, distinct smooth muscle hyperplasia of interparticle arterioles, the arteriole wall is thickened due to plasma impregnation, sclerosis and hyalinosis, oedema, and lymphocytic infiltrates are perivascular.

At electronic and microscopic examination after 6 weeks of the Nalbuphine injection to experimental white rats, the nuclei of cholangiocytes of intra- and extrahepatic bile ducts were inhomogeneous in shape and electron density, often fragmented, were in a state of karyopyknosis and karyorrhexis, and most of them were with numerous invaginations of the nuclear envelope, with chromatin condensed at the edges, without a nucleolus. The perinuclear space is expanded, enlightened, which indicated the development of perinuclear oedema. The cytoplasm was of low electron density, in a state of small-vacuolar dystrophy, mitochondria with swollen matrix and destroyed crystals, fragments of the granular endoplasmic reticulum were hypertrophied, its tanks were expanded, sometimes merged to form unstructured areas. Intercellular spaces are expanded, pericellular oedema developed. Own plate is fluffy, swollen, with a chaotic arrangement of collagen fibres. The cytoplasm of myocytes of the muscular wall of the segmental and hepatic bile ducts, as well as the common bile duct, was in a state of microcystic degeneration, was weak electron density, contained many vesicles and vacuoles, destructured organelles, large mitochondria filled with transparent homogeneous content and with missing cristae. Myocyte nuclei lost the correct elongated shape, shortened, became wedge-shaped, were often fragmented, were in a state of karyorrhexis. Perinuclear and pericellular oedema increased.

Thus, six-week use of Nalbuphine causes profound morphological changes in the structural organization of the walls of the intra- and extrahepatic bile ducts and their angioarchitectonics.

The obtained data on the features of the architecture of the intra- and extrahepatic ducts of the white rat contribute to the formation of new ideas about

the structure of the bile outflow tract of this experimental animal. The results of micro- and ultrastructural study of the bile ducts during 6 weeks of opioid exposure allow establishing specific stages of morphogenesis of changes caused by the use of Nalbuphine. The results are of practical importance for morphologists and surgeons, as they can serve as a morphological basis for the development of new methods for diagnosing, preventing and treating bile duct pathology in patients forced to use opioids for a long time, as well as in drug addicts. The obtained results of the study of the structural features of the bile ducts of white rats in normal and experimental opioid exposure are fundamental data on which researchers can rely when studying the problems of experimental and clinical gastroenterology, and abdominal surgery.

**Keywords:** intra- and extrahepatic bile ducts, morphological features, Nalbuphine, experiment.

## Список публікацій здобувача за темою дисертації:

**Наукові праці, в яких опубліковані основні наукові результати дисертації:**

1. Mateshuk-Vatseba LR, Hirniak II. Features of the structural organization of the interlobular bile ducts under conditions of prolonged exposure to opioids in the experiment. Biomedical and Biosocial Anthropology. 2019;36:11-15. DOI https://doi.org/10.31393/bba36-2019-02 *(Особистий внесок – провів експериментальне дослідження, підготував матеріал, здійснив аналіз отриманих результатів, підготував статтю до друку)*.
2. Hirniak II. The ultrastructural features of the hemocapillary channel in common bile duct during the long-term influence of opioid in the experiment. Science and Education a New Dimension. Natural and Technical Sciences. 2020; VIII(28):51-53. https://doi.org/10.31174/SEND-NT2020-233VIII28-11.
3. Матешук-Вацеба ЛР, Гірняк ІІ. Мікро- та ультраструктурна організація стінки спільної жовчної протоки за умов чотиритижневого впливу опіоїду в

експерименті. Морфологія. 2020;14(3):59-64.
DOI: https://doi.org/10.26641/1997-9665.2020.3.59-64. *(Особистий внесок – провів експериментальне дослідження, підготував матеріал, здійснив аналіз отриманих результатів, підготував статтю до друку).*

4. Матешук-Вацеба ЛР, Гірняк ІІ, Підвальна УЄ. Морфологічні особливості стінки спільної жовчної протоки за умов експериментального впливу опіоїду. Вісник морфології – Reports of Morphology. 2020;26(2):26-31. DOI: 10.31393/morphology-journal-2020-26(2)-04. *(Особистий внесок – провів експериментальне дослідження, підготував матеріал, здійснив аналіз отриманих результатів, підготував статтю до друку).*

5. Матешук-Вацеба ЛР, Гірняк ІІ. Динаміка ультраструктурних змін компонентів стінки спільної жовчної протоки при тривалому впливі опіоїду в експерименті. Вісник проблем біології і медицини. 2020;3(157):237-241. DOI 10.29254/2077-4214-2020-3-157-237-241 *(Особистий внесок – провів експериментальне дослідження, підготував матеріал, здійснив аналіз отриманих результатів, підготував статтю до друку).*

**Наукові праці, які засвідчують апробацію матеріалів дисертації:**

6. Матешук-Вацеба ЛР, Гірняк ІІ, Іванків ЯТ, Подолюк МВ, Симівська РР. Особливості структурної організації стінки артеріол порожнистих органів за умов тривалого впливу опіоїду. Матеріали науково-практичної конференції з міжнародною участю “Індивідуальна анатомічна мінливість органів та структур організму в онтогенезі”. Чернівці; 13-15 вересня 2018:104-107. (*Особистий внесок – підготував матеріал, який стосувався досліджуваного дисертантом органу, брав участь в аналізі отриманих результатів та підготовці тез до друку).*

7. Матешук-Вацеба ЛР, Гірняк ІІ, Іванків ЯТ, Подолюк МВ. Ультраструктурні зміни епітеліальних клітин слизової оболонки порожнистих органів за умов шеститижневого впливу опіоїду в

експерименті. Збірник тез доповідей VII Конгресу Наукового товариства анатомів, гістологів, ембріологів, топографоанатомів України. Одеса; 2-4 жовтня 2019:260-261. (*Особистий внесок – підготував матеріал, який стосувався досліджуваного дисертантом органу, брав участь в аналізі отриманих результатів та підготовці тез до друку).*

8. Hirniak II, Mateshuk-Vatseba LR. Comparative anatomy of human bile ducts and laboratory white rat. Abstracts of XI International scientific and practical conference “Perspectives of world science and education” (July 15-17, 2020) CPN Publishing Group, Osaka, Japan; 2020:7-10. http://sci-conf.com.ua (*Особистий внесок – провів експериментальне дослідження, підготував матеріал, провів аналіз отриманих результатів, переклав та підготував тези до друку).*

9. Mateshuk-Vatseba LR, Hirniak II. The ultrastructural organization of the bile ducts in normal and long-term effect of opioids in experiment. Abstracts ofXInternational scientific and practical conference “Perspectives of world science and education” (May 27-29, 2020) Congnum Publishing House, Liverpool, United Kingdom; 2020:141-145. http://sci-conf.com.ua (*Особистий внесок – провів експериментальне дослідження, підготував матеріал, провів аналіз отриманих результатів, переклав та підготував тези до друку).*

10. Матешук-Вацеба ЛР, Гірняк ІІ. Вплив опіоїду “Налбуфін” на ультраструктуру холангіоцитів сегментарних жовчних проток білого щура. Збірник матеріалів науково-практичної конференції “Актуальні питання сучасної морфології”. Запоріжжя; 30 вересня – 2 жовтня 2020:76-78. (*Особистий внесок – провів експериментальне дослідження, підготував матеріал, провів аналіз отриманих результатів, підготував тези до друку).*

11. Гірняк ІІ, Матешук-Вацеба ЛР. Морфометричний аналіз стану печінкових проток та їхнього гемомікроциркуляторного русла за умов фізіологічної норми і впливу опіоїду в експерименті. Матеріали XVIII Конгресу СФУЛТ. Львів; 1-3 жовтня 2020. (*Особистий внесок – провів експериментальне дослідження, підготував матеріал, провів аналіз отриманих результатів, підготував тези до друку).*

**Наукові праці, які додатково відображають наукові результати дисертації:**

12. Гірняк ІІ. Структурна організація жовчних проток за умов патології. Український журнал медицини, біології та спорту. 2020;5.1(23):9-20. https://doi.org/10.26693/jmbs05.01.009

# ЗМІСТ

**ВСТУП** ..... 17

**РОЗДІЛ 1 МОРФОФУНКЦІОНАЛЬНИЙ СТАН ВНУТРІШНЬО- ТА ПОЗАПЕЧІНКОВИХ ЖОВЧНИХ ПРОТОК В НОРМІ ТА ЗА УМОВ ПАТОЛОГІЇ (ОГЛЯД ЛІТЕРАТУРИ)** ..... 23

1.1. Особливості будови жовчних проток людини та експериментальних тварин за умов фізіологічної норми ..... 23

1.2. Морфофункціональні особливості жовчних проток під впливом ендо- та екзогенних чинників ..... 35

**РОЗДІЛ 2 МАТЕРІАЛ І МЕТОДИ ДОСЛІДЖЕННЯ** ..... 48

2.1. Матеріал дослідження ..... 48

2.2. Методи дослідження ..... 49

2.2.1. Виготовлення та дослідження корозійних препаратів жовчних проток ..... 50

2.2.2. Морфометрія жовчних проток та кровоносних судин стінки спільної жовчної протоки білого щура ..... 50

2.2.3. Гістологічне дослідження жовчних проток білого щура ..... 51

2.2.4. Електронно-мікроскопічне дослідження жовчних проток білого щура ..... 54

2.2.5. Статистичне опрацювання результатів дослідження ..... 56

2.3. Біологічне моделювання тривалого впливу опіоїду ..... 57

**РОЗДІЛ 3 МІКРО- ТА УЛЬТРАСТРУКТУРНІ ОСОБЛИВОСТІ ЖОВЧНИХ ПРОТОК БІЛОГО ЩУРА В НОРМІ** ..... 59

3.1. Мікросструктурна організація жовчних проток білого щура в нормі ..... 59

3.2. Ультраструктурна організація жовчних проток білого щура в нормі ..... 66

**РОЗДІЛ 4 ОСОБЛИВОСТІ СТРУКТУРНОЇ ОРГАНІЗАЦІЇ ЖОВЧНИХ ПРОТОК ЗА УМОВ ТРИВАЛОГО ВПЛИВУ ОПІОЇДУ В ЕКСПЕРИМЕНТІ** ..... 75

4.1. Мікроструктурні зміни жовчних проток білого щура в динаміці експериментального впливу налбуфіну ..... 75

4.2. Вплив налбуфіну на ультраструктуру жовчних проток білого щура ..... 107

**АНАЛІЗ І УЗАГАЛЬНЕННЯ РЕЗУЛЬТАТІВ ДОСЛІДЖЕННЯ** ..... 127

**ВИСНОВКИ** ..... 142

**СПИСОК ВИКОРИСТАНИХ ДЖЕРЕЛ** ..... 145

**ДОДАТКИ** ..... 171

# ВСТУП

**Актуальність теми.** Морфологічний стан шляхів виведення жовчі залишається однією з найактуальніших проблем сучасної медичної науки, оскільки від стану жовчних проток залежить здоров'я основної "фабрики" організму – печінки [120, 177]. Пошкодження епітелію слизової оболонки жовчних проток, зумовлене аутоімунним дисбалансом, вірусною чи бактеріальною інфекцією, токсичними речовинами чи аномаліями розвитку, призводить до важких структурних змін печінки, обумовлюючи високу смертність [127]. В експерименті доведено, що ушкодження внутрішньопечінкових жовчних проток, пошкодження м'язової оболонки позапечінкових жовчних проток, рівно ж як і накладання лігатури на спільну жовчну протоку призводить до розвитку цирозу печінки [120, 126, 139, 177]. Особливу увагу дослідники зосереджують на терапевтичному та хірургічному лікуванні патології жовчних проток (гострий та хронічний холангіт [109], гнійний холангіт і холєдохолітіаз [1, 26, 32, 97, 101, 123, 149,160, 190], непрохідність жовчних проток [29, 206]). Кількість оперативних втручань на жовчних протоках за останні 10 років зросла на 56% (близько 4100 оперативних втручань у рік), при цьому післяопераційна летальність складає 2,1% [71].

В останні роки істотно підвищилось значення медикаментозно-індукованих уражень печінки та жовчних проток [18, 19, 24, 140]. Негативний ефект застосування медикаментів створює сьогодні не тільки серйозну медичну та соціальну, але й економічну проблему. З метою отримання анельгезуючого ефекту у пацієнтів із гострим холециститом чи гострим холангітом застосовують опіоїди [74], зокрема морфін [113]. Впливу опіоїдів на морфологічний стан органів травної системи присвячені поодинокі праці [7, 93, 108, 179]. Описано швидко прогресуюче руйнування внутрішньопечінкових жовчних проток, пов'язане із застосуванням наркотичних середників [140], вплив опіоїду кетаміну на жовчні шляхи [89,

180]. Часто відомості щодо впливу опіоїдів на жовчні протоки суперечливі. Існує низка невирішених питань щодо проблем структурної перебудови внутрішньо- та позапечінкових проток при вживанні наркотичних середників.

**Зв'язок роботи з науковими програмами, планами, темами.** Робота є фрагментом науково-дослідної роботи кафедр нормальної анатомії та оперативної хірургії з топографічною анатомією "Структурна організація, ангіоархітектоніка та антропометричні особливості органів у внутрішньо- та позаутробному періодах розвитку, за умов впливу екзо- та ендогенних факторів" (номер державної реєстрації 0115U000041), яка виконувалася у Львівському національному медичному університеті імені Данила Галицького згідно з державним планом та програмою впродовж 2015-2019 років. Здобувач є виконавцем фрагменту цієї роботи.

**Мета дослідження –** встановити особливості мікро- та ультрамікроскопічної організації жовчних проток білого щура в нормі та в різні терміни тривалого впливу опіоїду.

Завдання дослідження:

1. Визначити особливості архітектоніки поза- та внутрішньопечінкових жовчних проток білого щура на підставі результатів комплексних макро- та мікроскопічних досліджень, морфометричного аналізу.
2. Встановити мікро- та ультраструктурні особливості жовчних проток білого щура в нормі.
3. Прослідкувати динаміку якісно-кількісних змін жовчних проток білого щура під впливом опіоїду.
4. Визначити особливості мікроструктурної організації жовчних проток білого щура при тривалому впливі опіоїду.
5. Вивчити ультраструктурні особливості компонентів жовчних проток білого щура за умов введення опіоїду.

**Об'єкт дослідження:** морфологічні особливості жовчних проток

білого щура в нормі та за умов впливу налбуфіну.

**Предмет дослідження:** структурна організація внутрішньо- та позапечінкових жовчних проток білого щура в нормі та в динаміці тривалого впливу опіоїду.

**Методи дослідження.** В дисертації використано морфологічні методи: корозійні – для визначення особливостей архітектоніки, гістологічні та електронно-мікроскопічні – для вивчення мікро- та ультраструктури жовчних проток білого щура в нормі та за умов впливу опіоїду, морфометричні та статистичні методи дослідження, які дозволили об'єктивізувати результати дослідження особливостей мікро- та ультраструктури жовчних проток в нормі та закономірностей їхніх змін в динаміці тривалого впливу опіоїду.

**Наукова новизна.** Уперше встановлено особливості архітектоніки, мікро- та ультраструктури жовчних проток білих щурів у нормі та закономірності їхньої перебудови за умов 6-тижневого впливу налбуфіну. Отримано нові дані щодо особливостей галуження позапечінкових жовчних проток білих щурів у нормі, зокрема встановлено послідовність та варіанти формування спільної жовчної протоки. Уперше проведено комплексний морфометричний аналіз жовчних проток білих щурів на корозійних та гістологічних препаратах. Визначено етапи морфологічних змін жовчних проток за умов тривалого впливу налбуфіну: етап ранніх (зворотних) морфологічних змін, які характеризувалися розширенням артеріол та капілярів, незначними набряковими явищами структурних компонентів стінки жовчних проток; етап розвитку морфологічних змін проліферативно-запальногохарактеру, які проявлялися переважно гіперпластичними процесами у епітелії та залозах слизової оболонки у поєднанні з наростанням дисциркуляторних змін у судинній системі стінки жовчних проток; і етап пізніх (незворотних) морфологічних змін дегенеративно-деструктивного характеру, які проявлялися деструктуризацією усіх компонентів стінки жовчних проток. Проведений статистичний аналіз дозволив систематизувати отримані експериментальні дані і подати порівняльну характеристику

структурної організації жовчних проток у нормі та за умов впливу опіоїду в експерименті.

**Практичне значення одержаних результатів.** Отримані дані щодо особливостей архітектоніки внутрішньо- та позапечінкових проток білого щура сприяють формуванню нових уявлень про будову шляхів відтоку жовчі вказаної експериментальної тварини. Результати мікро- та ультраструктурного дослідження жовчних проток впродовж 6 тижнів впливу опіоїду дозволяють встановити конкретні етапи морфологічних змін, зумовлених застосуванням налбуфіну. Результати роботи мають практичне значення для морфологів та хірургів, оскільки можуть служити морфологічною основою для розробки нових методів діагностики, профілактики та лікування патології жовчних проток у хворих, змушених тривалий час застосовувати опіоїди, а також у наркозалежних. Отримані результати дослідження структурних особливостей жовчних проток білого щура в нормі та при експериментальному впливі опіоїду є фундаментальними даними, на які можуть спиратися дослідники при вивченні проблем експериментальної та клінічної гастроентерології, абдомінальної хірургії.

**Впровадження результатів дослідження.** Основні положення та висновки дисертаційної роботи впроваджені в наукову роботу кафедри анатомії людини, оперативної хірургії та топографічної анатомії Запорізького державного медичного університету (затв. 13 січня 2021 р.), кафедри анатомії людини Вінницького національного медичного університету імені М. І. Пирогова (затв. 21 січня 2021 р.), кафедри анатомії людини імені М. Г. Туркевича Буковинського державного медичного університету (затв. 12 лютого 2021 р.), кафедри нормальної та патологічної клінічної анатомії Одеського національного медичного університету (затв. 4 лютого 2021 р.), кафедри анатомії людини Української медичної стоматологічної академії (затв. 11 лютого 2021 р.), кафедри анатомії людини Харківського національного медичного університету (затв. 26 лютого 2021 р.), кафедри

анатомії людини Тернопільського національного медичного університету ім. І. Я. Горбачевського (затв. 25 лютого 2021 р.), кафедри анатомії людини Івано-Франківського національного медичного університету (затв. 25 лютого 2021 р.), кафедри нормальної анатомії Львівського національного медичного університету імені Данила Галицького (затв. 9 червня 2021 р.), кафедри морфології Медичного інституту Сумського державного університету (затв. 12 січня 2021 р.).

**Особистий внесок здобувача.** Дисертаційна робота є завершеним самостійним науковим дослідженням здобувача кафедри нормальної анатомії Гірняка І. І. Автор самостійно виконав етапи планування дисертації і літературно-патентного пошуку, сформулював мету й задачі, опанував методи дослідження, відтворив модель тривалого впливу опіоїду у лабораторної тварини – білого щура. Експерименти та забір матеріалу, усі морфологічні дослідження проведені здобувачем особисто. Основні наукові положення, обґрунтування та висновки, відображені в дисертації, належать здобувачу Гірняку І. І.

**Апробація результатів дисертації**. Основні наукові положення дисертації висвітлено та обговорено на засіданнях кафедри нормальної анатомії Львівського національного медичного університету імені Данила Галицького, науково-практичній конференції з міжнародною участю “Індивідуальна анатомічна мінливість органів та структур організму в онтогенезі” (Чернівці, 13-15 вересня 2018), VII Конгресі Наукового товариства анатомів, гістологів, ембріологів, топографоанатомів України (Одеса, 2-4 жовтня 2019), X Міжнародній науково-практичній конференції “Perspectives of world science and education” (Ліверпуль, Великобританія, 27-29 травня 2020), XI Міжнародній науково-практичній конференції “Perspectives of world science and education” (Осака, Японія, 15-17 липня 2020), науково-практичній конференції “Актуальні питання сучасної морфології” (Запоріжжя, 30 вересня-2 жовтня 2020), XVIII Конгресі Світової Федерації Українських Лікарських Товариств (Львів, 1-3 жовтня 2020).

**Публікації.** За матеріалами дисертації опубліковано 12 наукових праць, з яких 5 статей опубліковано у фахових наукових виданнях, рекомендованих ДАК України та включених до міжнародних наукометричних баз, 1 стаття – у фаховому науковому виданні Угорщини, 6 робіт – у матеріалах і тезах конференцій та конгресів.

**Обсяг та структура дисертації.** Дисертацію викладено українською мовою на 183 сторінках друкованого тексту, з них 125 сторінок основного тексту. Дисертація містить такі розділи: вступ, аналітичний огляд літератури, матеріали та методи дослідження, два розділи з результатами власних досліджень, аналіз та узагальнення результатів досліджень, висновки, список використаних джерел, додатки (11). Робота ілюстрована 14 таблицями, 63 фотографіями, 13 діаграмами. Список використаних джерел літератури складається з 207 джерел, з яких 85 кирилицею і 122 латиницею.

# РОЗДІЛ 1
# МОРФОФУНКЦІОНАЛЬНИЙ СТАН ВНУТРІШНЬО- ТА ПОЗАПЕЧІНКОВИХ ЖОВЧНИХ ПРОТОК В НОРМІ ТА ЗА УМОВ ПАТОЛОГІЇ (ОГЛЯД ЛІТЕРАТУРИ)

## 1.1. Особливості будови жовчних проток людини та експериментальних тварин за умов фізіологічної норми

Від стану жовчних проток залежить здоров'я основної "фабрики" організму – печінки [120, 177]. Пошкодження епітелію слизової оболонки жовчних проток, зумовлене аутоімунним дисбалансом, вірусною чи бактеріальною інфекцією, токсичними речовинами чи аномаліями розвитку, призводить до важких структурних змін печінки, обумовлюючи високу смертність [127]. Успіхи сучасної хірургії розширили обсяг оперативних втручань на внутрішньопечінкових та позапечінкових жовчних протоках [28]. Вивчення розвитку, будови і топографії вказаних структур набуває важливого практичного значення [104]. Пошкодження жовчних проток під час оперативного втручання, на жаль, є досить частим внутрішньоопераційним ускладненням [159]. Анатомія внутрішньо- та позапечінкових жовчних проток як людини, так і експериментальних тварин, є надзвичайно варіабельною [173].

Будова та взаємовідношення жовчних проток із сусідніми органами до сьогодні залишається найсуперечливішим розділом анатомії [81, 82, 112, 173]. Останнім часом у зв'язку з широким впровадженням у практику ендоскопічних і малоінвазивних технологій виявлено багато варіантів жовчних проток. У 44% випадків виявлено атипові варіанти розміщення жовчних проток, що необхідно знати і враховувати при проведенні лапароскопічних операцій. Описано топографо-анатомічні особливості жовчних проток. Матеріалом дослідження слугували 130 органокомплексів осіб чоловічої та жіночої статі. Авторами було застосовано препарування

компонентів печінково-дванадцятипалої зв'язки, вимірювання довжини, діаметра жовчних проток, фотографування препаратів, проведено аналіз 500 холангіограм, 100 протоколів ультразвукового дослідження жовчних проток, статистичний аналіз отриманих даних. Встановлено, що загальна печінкова протока формується від злиття 2-5 проток, зокрема від злиття двох проток у 75,4%, з трьох – 14,6%, з чотирьох – 7,7%, з п'яти – 2,3% спостережень. При формуванні загальної печінкової протоки з двох проток в одну з печінкових проток (частіше праву) впадали протоки з трьох сегментів печінки. Якщо загальна печінкова протока формувалася від більшої ніж дві кількості печінкових проток, то усі ці додаткові протоки виходили із сегментів правої частки печінки і самостійно впадали в загальну печінкову протоку. Ліва печінкова протока часто сама мала додаткові притоки.

Додаткові печінкові протоки досліджено шляхом крапельної інфузійної холангіографії з комп'ютерною томографією (КТ) [132]. Обстежено 569 пацієнтів. Додаткові печінкові протоки класифікували наступним чином: I тип – додаткові печінкові протоки, що зливаються із загальною печінковою протокою в місці між злиттям правої та лівої печінкових; II тип – додаткові печінкові протоки, що зливаються у загальну печінкову протоку в тому місці, де приєднується міхурові протока; III тип – додаткові печінкові протоки, що зливаються із спільною жовчною протокою дистальніше від місця впадіння міхурової протоки; IV тип – додаткові печінкові протоки впадають у міхурову протоку; V тип – додаткові печінкові протоки входять у загальну печінкову протоку або спільну жовчну протоку з лівого боку.

Описано також лівобічний жовчний міхур (розташований зліва від круглої зв'язки печінки) з варіантами міхурових судин (міхурові артерія відгалужувалася від правої часткової артерії, а дві міхурові вени містилися в круглій зв'язці печінки) [133]. Така значна варіабельність топографії позапечінкових жовчних проток суттєво ускладнює техніку хірургічних операцій [58, 165]. Магнітно-резонансна холангіопанкреатографія – це надійний неінвазивний метод візуалізації жовчних проток, без чого

неможливими є успішні оперативні втручання та профілактика ятрогенних травм жовчних проток [165, 173].

Застосувавши магнітно-резонансну холангіопанкреатографію, було обстежено 2624 пацієнти і 2143 (987 чоловіків і 1156 жінок) були визначені для аналізу, автори виявили наступні анатомічні варіанти внутрішньопечінкових жовчних проток: у 55,3% осіб розгалуження правої печінкової протоки було типовим, у 27,6% осіб спостерігали впадіння правої задньої сегментарної протоки у ліву печінкову протоку (варіант I типу) [58, 173, 181], у 4% права задня сегментарна протока впадала у загальну печінкову протоку, у 67,8% виявлено спільний стовбур двох сегментарних проток, які формували ліву печінкову протоку, а в 3,4% осіб три сегментарні протоки утворювали спільний стовбур перед впадінням у ліву печінкову протоку.

За даними інших авторів, 58% людей мають “стандартне” розгалуження правої та лівої печінкових проток [181]. Розгалуження жовчних проток відповідає розгалуженню ворітної вени. Переважно права печінкова протока збирає жовч із сегментів правої частки печінки (V-VIII). Права печінкова протока має дві великі гілки: праву задню протоку, яка збирає жовч із задніх сегментів (VI і VII) і праву передню протоку, яка збирає жовч з передніх сегментів (V і VIII). Права передня протока має більш вертикальний напрямок, а права задня – горизонтальний. Ліва печінкова протока збирає жовч зі сегментів II-IV. Жовч із I сегмента потрапляє в ліву або праву печінкову протоку. Права печінкова протока зазвичай коротша, ніж ліва печінкова протока. Кут їхнього злиття вважається гострим (менше 90°). Траплялися дві додаткові праві печінкові протоки, що відкривалися в загальну печінкову протоку (варіант II типу); трифуркаційна аномалія з пілшлунковою петлею (варіант III типу); відкриття правої задньої сегментарної протоки у ліву печінкову протоку зі спіральним звивистим ходом протоки сегменту I (варіант IV типу). Також права задня сегментарна протока може входити відразу в загальну печінкову протоку (варіант V типу).

Автор виділяє також аномалію квадрифуркації. Ліва печінкова протока може утворюватися від злиття загального стовбура проток II і III сегментів, що приєднуються до протоки IV сегмента, або загальний стовбур проток III і IVсегментів, до якого приєднується притока II сегмента.

У повідомленнях наукової літератури все частіше трапляються описи інших варіантів галуження жовчних проток, серед яких найпоширенішим анатомічним варіантом є злиття двох сегментарних проток правої частки печінки і одної сегментарної протоки лівої частки печінки в праву печінкову протоку [165]. Автор описує ще нові варіанти галуження жовчних проток: 1) трифуркація, пов'язана з впадінням сегментарної протоки правої частки печінки в ліву печінкову протоку; 2) додаткові сегментарні протоки правої та лівої часток, що утворюють стовбур, який впадає в загальну печінкову протоку; 3) сегментарна протока правої частки печінки самостійно зливається із загальною печінковою протокою; 4) дві сегментарні протоки правої частки впадають у ліву печінкову протоку; 5) сегментарна протока правої частки печінки впадає в ліву печінкову протоку, а сегментарна протока лівої частки печінки – в загальну печінкову протоку; 6) трифуркація, сформована трьома сегментарними протоками правої частки печінки, замість правої печінкової протоки; 7) сегментарні протоки правої та лівої часток приєднуються до загальної печінкової протоки; 8) додаткова сегментарна протока правої частки печінки впадає у спільну жовчну протоку, а міхурові протока входить у додаткову сегментарну протоку правої частки печінки; 9) сегментарна протока заднього сегмента правої частки печінки самостійно впадає в праву печінкову протоку. Трапляються аберантні та додаткові жовчні протоки. Аберантна жовчна протока виходить із сегмента печінки і впадає відразу в спільну жовчну протоку. Додаткові жовчні протоки є у 2% осіб. Переважно ці протоки мають дистально сліпі кінці. Печінково-міхурова протока є рідкісною аберантною протокою, яка виходить із сегмента правої частки і відкривається безпосередньо в просвіт жовчного міхура. Ще рідкіснішим анатомічним варіантом є входження правої та лівої печінкових

проток у жовчний міхур. Найбільше варіантів має жовчна протока I сегмента. Ця протока буває подвійною, іноді має спіралеподібний хід, часто є притокою загальної печінкової протоки.

Описано одинарний випадок подвійної спільної жовчної протоки [112], а також рідкісний варіант анатомії спільної жовчної протоки, коли вона відкривалася у воротарну частину шлунка [92].

Внутрішньопечінкові жовчні протоки беруть участь у модулюванні плинності і лужності через секрецію електролітів. Осмотичні градієнти збільшують приплив жовчі шляхом індукування вторинної секреції води [127]. Епітелій слизової оболонки жовчних проток відіграє важливу роль у рециркуляції жовчних кислот унаслідок поглинання і метаболізму жовчних кислот. Дисфункція жовчних проток викликає порушення метаболізму токсичних жовчних кислот і призводить до внутрішньопечінкового накопичення жовчних кислот. Холангіоцити становлять лише 3-5% від загальної кількості клітин печінки, але мають унікальну морфологію [100]. Холангіоцити внутрішньопечінкових проток мають кубоподібну (або циліндричну [117]) форму, велике ядро, високий ядерно-цитоплазматичний коефіцієнт, гладка ендоплазматична сітка, а холангіоцити позапечінкових проток – колоноподібної форми, для них характерним є малий ядерно-цитоплазматичний коефіцієнт, зерниста ендоплазматична сітка [100]. Холангіоцити є поляризованими клітинами, які відповідають також за виділення бікарбонату у жовч [90].

Важливими є механізми, що беруть участь у формуванні сигналів кальцію в холангіоцитах. Автори вважають, що порушення в хлангіоцитах кальцій-сигналізації відіграє основну роль у патогенезі холестазу, і описали два механізми формування сигналу кальцію: 1) приплив кальцію через плазматичну мембрану; 2) вивільнення кальцію з внутрішньоклітинних сховищ. Холангіоцити відповідають за кондиціювання жовчі, відіграють суттєву роль у загальному процесі нормальної якості жовчі і роблять це шляхом регулювання концентрації бікарбонату, експресують рецептори для

низки кальцій-мобілізуючих біогенних амінів, мають широкий спектр апікальних і базо-латеральних рецепторів, які діють через кальцій. Секреція бікарбонатів відбувається внаслідок двох основних процесів: 1) стимуляція рецепторів базо-латерального секретину, що призводить до активації регулятора трансмембранної провідності апікального каналу (вважається, що вивільнення хлориду в просвіт протоки забезпечує рушійну силу обміну хлорид-бікарбонату, який опосередковує секрецію бікарбонату в жовч); 2) опосередкована продукцією АТФ секреція бікарбонату. Апікальна поверхня холангіоцитів вкрита мікроворсинками, які збільшують площу поверхні, реагують на механічні, осмолярні та хімічні подразники, контролюють гомеостаз холангіоцитів [100]. Як апікальна, так і базолатеральна поверхні холангіоцитів вкриті ямками і везикулами. Мультивезикулярні тіла апікальної поверхні здатні зливатися з розташованими поблизу лізосомами, дозволяючи їх вмісиу піддаватися деградації або секреції в просвіт жовчної протоки [100].

Моделювання тої чи іншої патології на експериментальних тваринах дозволяє глибше дослідити морфологічні та функціональні зміни органа [21, 204]. Проте дані фахової літератури щодо анатомії жовчних проток суперечливі, вимагають уточнення. Так, автори описують у щура 6 печінкових проток, які відповідають 6 часткам печінки: права бічна, права центральна, ліва бічна, ліва центральна, хвостова і додаткова (поряд з хвостовою) [15]. Проте інші автори описують у щура 4 частки печінки: серединна, права (містить два сегменти – передній і задній), ліва та хвостова, і, відповідно 4 печінкові протоки [57]. Кожна частка печінки щура має свої ворота, в які входять судини і виходить печінкова протока. Печінкові протоки зливаються і формують спільну жовчну протоку, яка відкривається у хвостовий кінець дванадцятипалої кишки на відстані 20-30 мм від воротаря. Спільна жовчна протока у щура напівпрозора, ширина її просвіту становить близько 1 мм, проходить крізь тканину підшлункової залози. Спільна жовчна протока у щура слугує також головною протокою для збору екскрету

підшлункової залози, оскільки у щура протоки підшлункової залози впадають у спільну жовчну протоку. У дистальну частину спільної жовчної протоки впадає хвостова (каудальна) протока підшлункової залози (від дванадцятипалої частини підшлункової залози). Вздовж спільної жовчної протоки розміщена жовчна частина підшлункової залози, кожна часточка якої має свою протоку, що відкривається у спільну жовчну протоку. У проксимальну частину спільної жовчної протоки впадає черепна (краніальна) протока підшлункової залози (від шлунково-селезінкової частини підшлункової залози, розміщеної у сальнику). В щурів діаметр внутрішньопечінкових жовчних проток < 15 мкм, позапечінкових > 15 мкм [100]. У доступній фаховій літературі нам трапилася лише одна публікація, присвячена морфо-функціональній характеристиці позапечінкових жовчних проток щура [189]. На поперечному зрізі позапечінкової жовчної протоки щура чітко візуалізуються холангіоцити (від 4-5 до 8-15), поляризовані навколо просвіту жовчної протоки. Характерними є щільні з’єднання епітеліальних клітин слизової оболонки стінки жовчної протоки і багато мікроворсинок на апікальній поверхні холангіоцитів. Характерними також є везикулярні інвагінації як на апікальній, так і на основній та бічних поверхнях холангіоцитів, що свідчить про активні секреторні та абсорбційні процеси, характерні для епітелію жовчних проток. Дослідження показало, що епітелій слизової оболонки стінки позапечінкової жовчної протоки виділяє воду та електроліти [189].

За допомогою комплексу морфологічних методів дослідження вивчено розвиток трубчастих структур печінки, особливості їхньої будови у новонароджених [28, 42, 195]. Дослідження виконано на 7 серіях послідовних гістологічних зрізів зародків людини розміром від 4,0 мм до 79,0 мм тім’яно-куприкової довжини (ТКД) методами мікроскопії, графічного реконструювання та морфометрії. Встановлено, що наприкінці 4 тижня внутрішньоутробного розвитку (зародки 4,0-5,0 мм ТКД) на вентральній стінці первинної кишки помітні випини її ентодермального епітелію

(печінковий дивертикул). Клітини його розміщені шировими тяжами в напрямку поперечної перегородки зародка. На цій стадії у печінковому дивертикулі можна розрізнити зачаток печінки, зачаток жовчного міхура, ворітної вени, дорсально від якої ніжка печінкового дивертикула утворює конусоподібне розширення – печінкову бухту. Власне в ділянці печінкової бухти виявлено епітеліальний тяж, що сполучає печінковий дивертикул із первинною кишкою і є зачатком спільної жовчної протоки. Розміри зачатка спільної жовчної протоки становлять 130х90 мкм, прямує вона від просвіту первинної кишки у передньо-задньому напрямку і складається із компактно розміщених високих епітеліальних клітин овальної форми з ексцентрично розміщеними ядрами. Між двома рядами клітин епітелію, що формують стінки зачатка спільної жовчної протоки, визначається просвіт шириною 15-20 мкм у проксимальній частині. На початку 5 тижня внутрішньоутробного розвитку (зародки 7,0 мм ТКД) зачаток спільної жовчної протоки, довжиною 175 мкм, розміщений ззаду ворітної вени. Стінки спільної жовчної протоки утворені двома рядами циліндричного епітелію, між якими помітний щілиноподібний просвіт шириною до 15 мкм. У зародків 8,0-8,5 мм ТКД від зачатка спільної жовчної протоки відгалужуються печінкові протоки у вигляді окремих суцільних епітеліальних тяжів. На 6 тижні внутрішньоутробного розвитку (зародки 9,0-10,0 мм ТКД) спільна жовчна протока простягається від нижньої поверхні печінки зверху вниз і вперед. Загальна печінкова протока в цей термін пренатального онтогенезу поділяється на 2 печінкові протоки, які вростають у товщу паренхіми печінки [42]. У більшості випадків формування загальної печінкової протоки відбувається внаслідок злиття правої та лівої печінкових проток. При цьому на більшості препаратів злиття правої та лівої печінкових проток відбувалося у сполучній тканині поперечної борозни печінки, а в поодиноких випадках – у товщі печінково-дванадцятипалої зв’язки. Довжина загальної печінкової протоки у новонароджених становить 7,9±0,12 мм, діаметр – 1,0±0,3 мм. Місце злиття правої та лівої печінкових проток знаходиться над шийкою

жовчного міхура, дещо справа від неї [28]. Розвиток внутрішньопечінкових жовчних проток починається з формування примітивних протокових структур, які вклинюються в портальну мезенхіму, де трансформуються в зрілі жовчні протоки (відбувається диференціація міліарних епітеліальних клітин). При цьому розвиток холангіоцитів відокремлений від розвитку гепатоцитів [195]. Автор слушно зауважує, що активна проліферація холангіоцитів продовжується і в постнатальному періоді онтогенезу і внаслідок збільшення популяції холангіоцитів відношення кількості гепатоцитів до кількості холангіоцитів з віком змінюється.

Результати комплексного морфологічного дослідження 18 препаратів плодів людини 160,0-450,0 мм тім'яно-п'яткової довжини дозволили встановити варіанти топографії та кровопостачання позапечінкових жовчних проток у пренатальному періоді онтогенезу [58]. Спільна жовчна протока в косому напрямі проходила крізь м'язову оболонку дванадцятипалої кишки. Виявлено варіанти будови міхурової артерії, яка відгалужувалася від правої часткової артерії трьома стовбурами і варіант будови великого сосочка дванадцятипалої кишки, що складався з основного і додаткового сосочка. Автори роблять висновок про існування закономірностей просторової організації позапечінкових жовчних проток, які здатні забезпечувати біліодинаміку в умовах анатомічної мінливості їх структурних компонентів. Міхурова артерія розгалужувалася на передню і задню гілки, які дихотомічно галузилися, анастомозували одна з одною, утворюючи густу артеріальну сітку. Встановлено, що закладка артеріальних судин позапечінкових жовчних проток відбувається з поза- та внутрішньоорганних джерел на 4-му тижні пренатального розвитку [2]. На поверхні позапечінкових жовчних проток виявлено 3 типи артеріальних анастомозів: 1) артеріальна сітка; 2) ланцюжок поздовжніх анастомозів; 3) артеріальне коло. Визначено, що артеріальне коло та циркулярні анастомози шийки жовчного міхура та міхурової протоки можуть забезпечувати артеріальне постачання сфінктера міхурової протоки незалежно від фази моторики органа та функціонального стану міхурової

протоки. З'ясовано, що артеріальний компонент сфінктера печінково-дванадцятипалої ампули представлений анастомозами, які нагадують артеріальні кола, розміщені вздовж присереднього краю дванадцятипалої кишки і віддають гілки до її м'язової оболонки та підслизової основи слизової оболонки. Важливими є взаємозв'язки між кровоносними судинами жовчних проток та гілками шлунково-дванадцятипалої артерії [106]. Методом селективної ангіографії встановлено, що артеріальні судини жовчних проток є гілками шлунково-дванадцятипалої артерії (27,2%), власної печінкової артерії (14,3%), правої шлункової артерії (8,1%), правої (24,4%) і лівої (26,0%) часткових артерій. Анастомози артерій з різних джерел кровопостачання знаходяться в стінках жовчних проток. Автори пропонують розрізняти шляхи кровопостачання верхньої, середньої та нижньої частин спільної жовчної протоки. Верхня частина спільної жовчної протоки кровопостачається гілками правої шлункової артерії та власної печінкової артерії; середня частина – гілками власної печінкової артерії та анастомозами гілок, які кровопостачають верхню та нижню частини; нижня частина спільної жовчної протоки кровопостачається гілками шлунково-дванадцятипалої артерії та гілками власної печінкової артерії.

Для оцінки стану стінки спільної жовчної протоки запропоновано застосування поляризаційної мікроскопії [16]. Методика поляризаційної мікроскопії ґрунтується на ефектах подвійного переломлення променя та анізоморфності, що є характерно для структур колагенових волокон. Було встановлено наступні оптичні показники колагенових волокон: крок подвійного переломлення променя (Го), фенольний індекс (Гф), індекс вмісту глікозаміногліканів (Гл). Про нормальну гістологічну структуру колагенових волокон, здатних забезпечувати функцію, свідчать наступні значення вказаних показників: Го в нормі становить 4,86±0,43; Гф – 1,493±0,017; Гл – 1,327±0,024. Визначення параметрів гісто-оптичних властивостей колагенових волокон стінки спільної жовчної протоки можна використовувати як інтраопераційний експрес-метод оцінки стану

підслизової основи слизової оболонки спільної жовчної протоки.

Для прижиттєвого вивчення стану жовчних проток застосовують метод флуоресцентної холангіографії з використанням внутрішньовенної ін'єкції індоціанінового зеленого [141]. Зображення флуоресценції жовчних проток істотно відрізнявся від лапароскопічної візуалізації. Завдяки флуоресцентній холангіографії можна чіткіше побачити анатомічні особливості жовчних проток і, найголовніше, встановити критичний поріг безпеки введення лапароскопа.

Усталеною методикою оцінки стану внутрішньо- та позапечінкових жовчних проток у світі є магнітно-резонансна холангіопанкреатографія [167]. Новою є 3D-техніка (3D-MRCP) [170]. Дослідження проводять у фронтальній та сагітальній площинах. Більш інформативними та достовірними виявилися результати при застосуванні фронтальної площини. Проте, якість зображення не залежала від площини і завжди була дуже доброю. Методика дозволяє отримати просвічуване зображення жовчних проток з повільно плинною або стаціонарною жовчю. Чітко можна провести огляд спільної жовчної протоки, загальної печінкової протоки, правої та лівої печінкових проток та розгалуження проток до третього порядку (тобто до міжчасточкових та навколо часточкових проток). Якість зображення оцінювали за наступною шкалою: 1 – низька якість (жовчні протоки з артефактами), 2 – задовільна якість (з поодинокими артефактами), 3 – добра якість з мінімальними артефактами, 4 і 5 – відмінна якість без артефактів. Ця ж методика дозволила виявити аномалії жовчних проток: ануляція, стриктура і дилатація позапечінкових жовчних проток; дилатація, нерівномірність просвіту, звуження внутрішньопечінкових жовчних проток [134]. Внутрішньопечінкові жовчні протоки вважали розширеними, коли їхній діаметр перевищував 4 мм (легкий ступінь- 4-6 мм, помірний – 6,1-8 мм, важкий – більше 8мм).

Цінною є праця, присвячена оцінці стану жовчних проток методом конфокальної зондової лазерної ендомікроскопії [69], принципово новим методом, який дозволяє розширити можливості діагностики захворювань

жовчних проток. По фіброволокнистому зонду відбувається передавання лазерного випромінювання з довжиною хвилі 488 нм з робочої станції. Потрапляючи на біологічні тканини, частина світла поглинається, а індукований лазером ефект флюоресценції викликає сяяння тканин (тканини світяться), яке ідентифікується конфокальним мікроскопом і обробляється комп'ютером, що дозволяє отримувати динамічне монохромне зображення. У живому організмі лише певні тканини здатні до аутофлюоресценції. Основними ендогенними флуорофорами біологічних тканин є флавіни, протеїни і порфірини. Кожний флуорофор має характерні спектри поглинання та емісії. Переважно вони концентруються в тканинах, багатих колагеном і еластином, що не потребує додаткового введення флуоресцеїнів. Для дослідження жовчних проток застосовують зонд Holagioflex. Для аналізу відеоданих застосовують класифікацію мікроендоскопічних зображень, в основу яких закладено оцінку форми, кольору, розміру видимих структур. Для оцінки ендомікроскопічної картини жовчних проток важливими є смуги. У нормі смуги тонкі, світлі. Запальні процеси жовчних проток проявляються численними білими смугами і темними зернистими структурами із заглибинами, смуги широкі.

Ультразвуковій діагностиці патології гепатобіліарної системи присвячено низку праць [70, 77, 108, 137, 145, 178]. Ультразвукове дослідження жовчних проток дозволяє виявити фіброз стінок жовчних проток, стеатоз, фрагментарні ушкодження жовчних проток, дати об'єктивну оцінку стану жовчних проток. Автори пропонують застосовувати звичайну сонографію, контрастну сонографію та еластографію. Можна побачити гіпоехогенні ділянки різних розмірів, що свідчить про наявність вогнищ стеатозу, а також наявність каменів, запальних змін, ширину просвіту та товщину стінки жовчних проток. Діаметр внутрішньопечінкових проток може становити 2 мм або, як правило, 40% від діаметра супутньої гілки ворітної вени. Нормою вважається, якщо діаметр спільної жовчної протоки не перевищує 6-7 мм, але, за даними інших авторів, допустимою нормою

може бути і 10 мм [199]. Не було статистично значущої різниці в значеннях діаметра спільної жовчної протоки між чоловіками і жінками, проте вікова різниця присутня. Діаметр жовчного канальця становить < 15 мкм (0,5-2 мкм [117]), міжчасточкової протоки – 15-100 мкм, сегментарної протоки – 400-800 мкм, печінкових проток > 800 мкм [100]. Дуже часто ранньою ознакою (першим симптомом) ушкодження жовчних проток є їхня дилатація [108, 178]. Збільшення діаметра жовчних проток частіше трапляється в осіб похилого віку, оскільки з віком стінка спільної жовчної протоки втрачає еластичні волокна, відбувається фрагментація поздовжніх гладких міоцитів [108]. Встановлено, що кут між загальною печінковою протокою та правою/лівою печінковими протоками впливає на перебіг холангіту, зокрема кут між загальною печінковою протокою і правою печінковою протокою ≤ 130° і кут між загальною печінковою протокою і лівою печінковою протокою ≤ 125°підвищує ризик рецидиву холангіту [102].

## 1.2. Морфофункціональні особливості жовчних проток під впливом ендо- та екзогенних чинників

Кількість захворювань жовчовивідних шляхів невпинно зростає, особливо у людей похилого та старечого віку [43, 108]. В останні роки все частіше трапляється дилатація внутрішньопечінкових і позапечінкових жовчних проток [33]. Страждають частіше жінки, співвідношення жінок і чоловіків становить 4:1, середній вік пацієнтів складає 37 років. Сьогодні відомо 5 типів цієї патології: веретеноподібні або мішкоподібні розширення позапечінкових жовчних проток при нормальних внутрішньопечінкових жовчних протоках; прості дивертикули внутрішньо- або позапечінкових жовчних проток; розширення внутрішньо-дванадцятипалої частини спільної жовчної протоки (холедохоцелє); декілька розширених внутрішньопечінкових і позапечінкових жовчних проток; кістозна дилатація внутрішньопечінкових жовчних проток (хвороба Каролі). Причиною

виникнення дилатації жовчних проток може бути обструкція жовчної протоки, порушення розвитку жовчних проток, високе з'єднання спільної жовчної протоки з підшлунковою протокою. При дилатації жовчної протоки спостерігається фіброз, гіаліноз, повнокров'я судин, дифузна або вогнищева інфільтрація нейтрофілами стінки протоки, просвіт спільної жовчної протоки містить глинистоподібну масу та дрібні конкременти. Описано також кістозну трансформацію жовчних проток [73].

В експерименті доведено, що пошкодження м'язової оболонки жовчної протоки, рівно ж як і накладання лігатури на спільну жовчну протоку, призводить до розвитку цирозу печінки [120, 138, 176, 177, 191, 198] і навіть гепатоцелюлярного раку [86, 182]. У щурів після накладання лігатури на спільну жовчну протоку спостерігали значне відкладення колагену, портальний фіброз, навколопротоковий набряк, лімфоцитарне запалення, розширення усіх жовчних проток, сліпе закінчення дрібних жовчних проток, холестаз (жовчні корки), підвищений системний окислювальний стрес і фіброз печінки, що в кінці кінців призводить до цирозу печінки [118, 176, 177, 187, 194]. Холестаз зумовлює імуно-опосередкований оксидантний стрес, нейтрофіли виконують свою цитотоксичну роль, найперше, внаслідок генерації активних форм кисню ("стерильне запалення") [110]. За допомогою 3D (тривимірної) конфокальної візуалізації на моделі холестазу в мишей вивчали деструктивні та компенсаторні зміни міжчасточкових жовчних проток [188]. На думку авторів, збільшення діаметра поперечного перерізу міжчасточкових проток є діагностичною ознакою ушкодження, обструкції біліарного дерева. До компенсаторних процесів автори відносять проліферацію холангіоцитів, яка зумовлює гофрування поверхні слизової оболонки стінки протоки, що призводить до збільшення площі її поверхні в 5 разів, а також розгалуження жовчних проток, утворення петель між ними. Проліферація холангіоцитів координується регуляцією низки пептидів, деякі з яких проявляють стимулюючу дію, а деякі мають інгібуючу дію на проліферацію холангіоцитів. Посилена проліферація холангіоцитів після

перев'язки спільної жовчної протоки пов'язана з підвищеною експресією рецептора секретину, трансмембранного регулятора фіброзу [124]. Секретин збільшував експресію білків, які є ключовими у регулювання секреції проток. У контрольних щурів секретин підвищує проліферацію жовчних проток. Описано три типи проліферації холангіоцитів: 1) тип I або "типова" проліферація – це гіперпластична реакція, що полягає у збільшенні кількості внутрішньопечінкових жовчних проток, холангіоцити, що проліферують, утворюють диференційовані трубчасті структури з чітким просвітом (трапляється при холангіті); 2) тип II або "атипова" проліферація – внутрішньопечінкові протоки проліферують (поширюються) в перипортальні ділянки, в прилеглу паренхіму печінки, що призводить до утворення неправильних і звивистих структур, які не мають чіткого просвіту, не є функціонально ефективними (трапляється при некрозі печінки, цирозі печінки); 3) тип III – проліферація овальної клітини – ранні стадії канцерогенезу, коли відбувається утворення дезорганізованих структур зі зміною архітектоніки всієї паренхіми печінки [117].

Вроджена атрезія жовчних проток є рідкісним захворюванням (трапляється з частотою 1:8000–1:15000 живих новонароджених) з мало відомою етіологією та непередбачувальним результатом, навіть якщо своєчасно діагностовано [54, 192]. Біліарна атрезія (атрезія жовчної протоки) вважається однозначним показом для трансплантації печінки у дітей. Найчастіше це захворювання невідомої етіології впливає на позапечінкові жовчні протоки новонароджених [190]. Для морфологічної діагностики біліарної атрезії прийнято брати до уваги стадії фіброзу, конфігурацію жовчних проток, стан їхніх стінок [172, 202, 203]. Для визначення стадії фіброзу використовували модифікації методів Баттса-Людвіга системи Шуера [172]. Стадія проліферації жовчних проток – жовчні протоки визначаються чітко, добре видно їхній просвіт, протоки оточені сполучною тканиною (1-2 жовчні протоки на портальний тракт); легка стадія фіброзу – від 3 до 5 жовчних проток на портальний тракт; середня (виражена) стадія

фіброзу – більше 5 проток на портальний тракт. Автор пропонує визначати співвідношення зовнішнього діаметра міжчасточкових жовчних проток до ширини портального тракту (міжчасточкової сполучної тканини). З метою вивчення морфо-функціональних змін печінки після декомпресії жовчних проток та відновлення функціонального стану органа моделювали обтураційну жовтяницю шляхом перев'язки 56 білим щурам спільної жовчної протоки [60]. Забір матеріалу проводили через 3, 24, 48 та 72 год. з моменту декомпресії жовчних проток. Зміни тканин печінки мали дистрофічно-деструктивний характер і залежали від тривалості обтураційної жовтяниці. Одним з найчастіших проявів захворювань жовчних проток є їх стриктури або стенози, які супроводжуються синдромом механічної жовтяниці [69]. Перев'язка позапечінкових жовчних проток у мишей через 2 тижні експерименту, а у щурів через 4 тижні експерименту зумовлює клінічні та біохімічні особливості, характерні для пацієнтів з гострим декомпенсованим цирозом печінки [166].

Розроблено алгоритм покрокової диференціальної діагностики вроджених холестатичних хвороб у дітей [5, 11, 184]. Диференціовано міліарну атрезію, спадкову тирозинемію 1 типу, синдром Алахілля (поєднання внутрішньопечінкового холестазу, неонатальної жовтяниці та гепатомегалії, а також при цьому можуть бути вади розвитку серця, скелета, нирок та очей), прогресуючий внутрішньопечінковий холестаз. При холесатичних захворюваннях порушується секреція та транспорт жовчних пігментів [72].

Внутрішньопечінковий холангіолітіаз переважно є вторинним проявом стенозуючого пошкодження жовчних проток [61, 105]. У патогенезі розвитку холедохолітіазу поряд з порушенням відтоку жовчі та приєднанням вторинної мікрофлори велике значення відіграє хронічне пошкодження стінки спільної жовчної протоки. Саме чинник альтерації стінки як запальним процесом, так і міграцією конкрементів у просвіті спільної жовчної протоки призводить до якісних та кількісних перетворень структури

її основної складової частини – колагенових волокон [16, 142], розвивається біліарна непрохідність [163].

Встановлено, що структурні компоненти жовчних проток реагують на стан печінки [12]. Реакція жовчних проток може бути дифузною або перисептальною. Зокрема, визначення експресії імуно-гістохімічного маркера СК19 дозволило з'ясувати, що при вірусному гепатиті С реакція жовчних проток виражена і виявлена по периферії сполучнотканинних перегородок, а при алкогольному та неалкогольному стеатогепатиті імуно-гістохімічне дослідження показало менше виражену реакцію жовчних проток, але реакція була дифузною.

Холангіт (запалення жовчної протоки) сьогодні набуває статусу самостійної проблеми [43, 116, 174]. У патогенезі запалення жовчних проток потенційно можуть брати участь клітини-природні кілери Т [174]. Епітеліальні клітини слизової оболонки жовчних проток можуть слугувати антигенами для активації клітин природного кілера Т. Жовчні протоки розширюються, розвивається холестаз, навколо жовчних проток – лімфоцитарні інфільтрати. В основі запалення жовчної протоки (холангіту) лежить, переважно, стаз жовчі, який призводить до її згущення, сладжу і подальшого інфікування [185], або, навпаки, гостре запалення жовчних проток (холангіт) зумовлює порушення відтоку жовчі [85, 127, 187]. Запальний процес розповсюджується на всі розгалуження жовчних проток, включно із жовчними канальцями, в яких жовч безпосередньо контактує з печінковою клітиною (гепатоцитом), що зумовлює утворення дефекту в захисному шарі клітинної мембрани. Фібрин, жовчний сладж і прогресуюча дилатація жовчних канальців сприяють порушенню дренажу. Автори слушно зауважили, що міліарна гіпертензія порушує мікроциркуляцію крові в паренхімі печінки. У праці наведено основні варіанти холангітів: асептичні холангіти, до яких відносяться аутоімунний холангіт (при первинному міліарному цирозі або аутоімунні холангіопатії) і склерозуючий холангіт (первинний, вторинний, ішемічний, еозинофільний та ятрогенний) та

септичні холангіти, до яких відносяться гнійний, рецидивуючий і бактеріальний вторинний склерозуючий. Модель аутоімунного холангіту створювали шляхом імунізації мишей син генним білком жовчної протоки, спостерігали запальну інфільтрацію навколо жовчних проток, апоптоз холангіоцитів, холестаз, фіброз та цироз печінки [131, 186]. Холангіопатії характеризуються проліферацією жовчних проток, перипортальним фіброзом і внутрішньопечінковим холестазом [127]. Клінічні, лабораторні дослідження, результати комп'ютерної томографії та магнітно-резонансної холангіографії забезпечують системний підхід до диференціальної діагностики склерозуючого холангіту [164, 175]. До типових холангіографічних особливостей первинного склерозуючого холангіту відносять дифузні, мультифокальні короткі сегментарні стриктури і незначну дилатацію жовчних проток [151]. Якщо фіброз прогресує, жовчні протоки погано візуалізуються на магнітно-резонансній холангіограмі, мають вигляд "обрізаного дерева", у 27% випадків виявлено також дивертикули жовчних проток. Автор описує також "волохаті" або "вузлові" форми жовчних проток, мультифокальне потовщення їхніх стінок. Для правильного встановлення діагнозу, активності і перспективи перебігу захворювання пацієнтам з первинним склерозуючим холангітом пропонується застосовувати непрямі сироваткові маркери [83, 119]. Для вторинного склерозуючого холангіту характерним є інфільтрація навколо міжчасточкових проток, портальний набряк, руйнування захисних механізмів холангіоцитів (детергентні властивості гідрофобних жовчних кислот руйнують ліпідну мембрану холангіоцитів), пошкодження епітелію слизової оболонки стінки жовчних проток, запально-дегенеративні зміни в жовчних протоках, фіброз, потовщення стінок внутрішньо- і позапечінкових жовчних проток, безперервні довгі стриктури жовчних проток з передстенозними розширеннями, холестаз, формування каменів у просвітах жовчних проток, множинні дефекти заповнення жовчних проток, жовчні інфаркти [122, 147]. При ішемічному холангіті спостерігається десквамація епітелію слизової

оболонки жовчної протоки, формування каменів, дилатація жовчних проток, некроз охоплює усю товщу стінки жовчної протоки, аж до потрапляння жовчі в паренхіму печінки, на пізніх термінах ішемічного холангіту розвиваються вогнищеві або дифузні фіброзні стриктури. Еозинофільний склерозуючий холангіт характеризується щільною трансмуральною еозинофільною інфільтрацією, потовщенням м'язової оболонки стінки жовчних проток, фіброзом підсерозної основи, дифузна стриктура жовчних проток [78, 171, 175]. У клініці часто застосовується термін "стенозуючий холангіт". Патогенез вказаного захворювання залишається суперечливим. Сьогодні існує теорія бактеріальної чи вірусної інфекції, а також розглядають холангіт як аутоімунний процес. Численні дослідження останніх років указують на значне порушення білкового обміну і важливу роль переокисного окислення ліпідів клітинних мембран при холангітах, а ураження гепатоцитів при цьому призводить до активації і накопичення продуктів переокисного окиснення ліпідів, що сприяє посиленню ендотоксикозу [35]. Моделювання холангіту на експериментальних тваринах дозволив прослідкувати динаміку розвитку структурних змін жовчних проток за умов холангіту, зокрема виділити стадії його розвитку: ранні стадії (I та II) – характеризуються дифузним запальний інфільтратом навколо жовчних проток, набряком портальних трактів з ушкодженням прилягаючої паренхіми печінки, перидуктальним фіброзом, дегенеративними та атрофічними змінами в стінці жовчних проток, вакуалізацією холангіоцитів; стадія прогресування захворювання (III) – супроводжується портальним фіброзом, протоковою реакцією (сплющення епітеліальних клітин слизової оболонки жовчних проток), утворенням рубців; заключна стадія (IV) – розвиток цирозу [116]. Холангіт залишається невирішеною проблемою сучасної хірургії жовчних шляхів [52]. Запропоновано лікування холангіту лазерним опроміненням ендотелію спільної жовчної протоки шляхом введення оптично-волокнистого світловода в протоку через дренаж [52]. Запропоновано застосування фактору росту фібробластів 19 з метою лікування склерозуючого холангіту

[207]. З метою отримання анельгезуючого ефекту у пацієнтів із гострим холециститом чи гострим холангітом застосовують морфін [113].

Запропоновано цікавий спосіб виявлення зв'язку між кістозними утворами печінки і внутрішньопечінковими жовчними протоками [9]. Автори показали, що при проведенні фіброгастродуоденоскопії з одночасним введенням через траспечінковий дренаж збагаченого озоном розчину 1% метиленового синього з'являється забарвлений розчин у великому сосочку дванадцятипалої кишки, що свідчить про зв'язок між кістозними утворами печінки і внутрішньопечінковими жовчними протоками.

Гістологічне дослідження печінки та внутрішньопечінкових жовчних проток при експериментальному діабеті 2 типу показало наявність виражених структурно-дистрофічних змін організації гепатоцитів, що зумовлює порушення продукції та відтоку жовчі [27]. Описано розширення просвітів жовчних канальців, стінку яких утворюють гепатоцити. Подібні структурні зміни паренхіми печінки та внутрішньопечінкових жовчних проток спостерігали і при хронічній алкогольній інтоксикації [25; 65]. За умов ішемії жовчних канальців та печінки, викликаної перев'язкою власної печінкової артерії в експерименті (гемодинаміку власне печінкової артерії спостерігали за допомогою кольорового допплерівського ультразвуку, морфологічні зміни жовчних канальців та гепатоцитів вивчали методом електронної мікроскопії) спостерігали набряк холангіоцитів і гепатоцитів, їх апоптоз, пошкодження мікроворсинок, жовчні тромби [193], відкладання гомогенної аморфної блідо-рожевої речовини між печінковими балками, пошкодження балкової будови часточки, білкову та жирову дистрофію гепатоцитів з ознаками деформації (стоншення до повної їх атрофії) або некроз гепатоцитів із розростанням сполучної тканини, розширення портальних трактів, у стромі – лімфоцитарну інфільтрацію [204]. Ішемічна реперфузія власної печінкової артерії індукує пошкодження жовчних проток також шляхом зміни експресії ангіогенних факторів [153]. Після 30-хвилинної оклюзії власне печінкової артерії спостерігали апоптоз

холангіоцитів та зростання експресії ангіогенних факторів.

Гістологічні зміни у спільній жовчній протоці після тривалого розміщення в ній металевого стента вивчали в експерименті на тваринах, оцінювали ступінь запалення, фіброзу та травми епітелію, визначали кількість лімфоїдних фолікулів, ступінь нейтрофільної інфільтрації, наявність виразки слизової оболонки і потовщення стінки спільної жовчної протоки [146].

В останні роки істотно підвищилось значення медикаментозно-індукованих уражень печінки та внутрішньопечінкових жовчних проток [19, 24, 94, 108, 150]. Встановлено порушення реакцій, пов’язаних з активністю цитохрому Р450, активацією апоптозу, вивільнення токсичних метаболітів, які виводяться з жовчю [150]. Вільні жирні кислоти перестають метаболізуватися, порушення аеробного окислення призводить до накопичення лактату, вільних радикалів. Токсичні метаболіти виводяться жовчю і пошкоджують епітелій жовчних канальців. Порушення функцій мітохондрій супроводжується вираженим порушенням гомеостазу – розвитком гіперамоніемії, лактат-ацидозу, гіперглікемії, приєднанням диспепсичних явищ, синдрому полінейропатії, а також стеатогепатиту, холангіопатії (холестаз у між часточкових протоках). До адаптаційних змін відносять гіперплазію гладкої ендоплазматичної сітки та відкладення пігменту в клітинах печінки та жовчних проток [24]. Холестаз, індукований лікарським засобом, може бути діагностичною проблемою через велику диференціальну діагностику, варіабельність клінічної картини та відсутність серологічних біомаркерів, пов’язаних з цим станом [18]. Клінічна картина індукованого лікарським засобом холестазу включає “м’який” холестаз, холестатичний гепатит, вторинний склерозуючий холангіт і синдром зникнення жовчних проток. Вживання нітрогліцерину може зменшити скоротливість м’язової оболонки і викликати гіпотонус спільної жовчної протоки [108].

Багато дослідників намагалися вивчити механізм дії опіоїдів [74, 106].

Впливу опіоїдів на морфологічний стан органів травної системи присвячені поодинокі праці [7, 17, 169, 40, 108, 179]. Серед не обструктивних етіологій розширення жовчних проток переважає споживання опіоїдів [108]. Опіоїди можуть викликати підвищення основного тиску і частоти фазових скорочень сфінктера Одді, що призводить до розширення жовчних проток. Автор описує зв'язок між підвищеним значенням діаметра жовчних проток та залежністю від опіоїдів у пацієнтів, у яких відсутні клінічні симптоми, нормальний рівень білірубіну та лужної фосфатази, відсутні обструктивні чинники. Описано швидко прогресуюче руйнування внутрішньопечінкових жовчних проток, пов'язане із застосуванням наркотичних середників [140]. На гістологічних препаратах виявлено інфільтрацію лімфоцитів, виразну дегенерацію епітелію слизової оболонки міжчасточкових проток, звуження просвіту проток, зменшення кількості внутрішньопечінкових проток.

Все частіше у фаховій літературі трапляються повідомлення про злоякісні новоутворення жовчних проток [50, 51, 80, 87, 125, 144, 154, 162, 183, 197, 201], класифікацію пухлин жовчних проток [152]. Пошкодження епітелію жовчних проток і обструкція потоку жовчі збільшує трансформацію холангіоцитів, що, в свою чергу, може лежати в основі патогенезу холангіокарциноми [88, 130, 135, 136]. У лабораторних щурів при дослідженні канцерогенезу встановлено морфологічні стадії формування холангіокарциноми. Аденоми внутрішньопечінкових жовчних проток – досить рідкісне захворювання, яке називають ще хамартомами і прижиттєво діагностують лише в 1,3% випадків [98, 196]. Автор описав цитопатологічні, гістологічні та імуногістохімічні особливості епітеліальних клітин слизової оболонки внутрішньопечінкових жовчних проток при їх аденомі: епітеліальні клітини містили пінисту цитоплазму, ексцентрично розташовані гіперхромні округло-яйцеподібні ядра. Описано рідкісний випадок патології внутрішньопечінкових жовчних проток у 62-річної жінки – синдром гострого зникнення жовчних канальців (до 60%) [155]. Такий синдром трапляється при лімфомі Ходжкіна, а також як наслідок зловживання лікарськими

засобами (антибіотики, ібупрофен, протигрибкові препарати).

Особливу увагу дослідники зосереджують на терапевтичному та хірургічному лікуванні патології жовчних шляхів (гострий та хронічний холангіт [114, 115], гнійний холангіт і холедохолітіаз [1, 6, 32, 55, 75, 76, 97, 101, 103, 107, 123, 149, 160], непрохідність жовчних проток [18, 29, 35], пошкодження жовчних проток під час операції [96, 99, 200]).

Поодинокі праці присвячено присвячено терапевтичному лікуванню патології жовчних проток [111, 115, 143, 205].

Запропоновано ендоскопічний метод лікування холедохолітіазу [22, 55, 56, 91]. Авторами проведено порівняльну оцінку динаміки холестатичних та цитологічних показників і темпу декомпресії жовчних проток після лапароскопічних та відкритих операційних втручань, а також після ендоскопічного втручання у хворих на холедохолітіаз. Декомпресія жовчних проток має значний вплив на динаміку процесів ліпопероксидації, антиоксидантного захисту та цитолізу [55, 56].

37 пацієнтів з внутрішньопечінковим холангіолітіазом, який проявлявся механічною жовтяницею, були оперовані рентгенхірургічно [61, 62]. Лікування хворих з обтураційною жовтяницею є одним із складних і відповідальних завдань абдомінальної хірургії [35, 64]. Якщо післяопераційна летальність при неускладненому холециститі складає 4%, то при ураженні позапечінкових жовчних проток результати оперативного лікування значно гірші і летальність сягає від 9,6% до 43%. Сьогодні все ще відсутня єдина думка щодо показів, вибору, оптимальних термінів і методу оперативного лікування в залежності від клінічних проявів, розвитку печінкової недостатності, характеру змін у жовчних протоках. Цікавим є факт, що клінічна картина пошкодження проксимальних і дистальних відділів жовчних шляхів має свої особливості.

Представлено результати хірургічного лікування 120 пацієнтів з непрохідністю жовчних проток [29]. Наведено результати аналізу 102 історій хвороб пацієнтів з пошкодженням жовчних проток [71]. За даними авторів,

усі пошкодження позапечінкових жовчних проток ускладнювалися появою стійких жовчних нориць. Операцією вибору автори вважають наддванадцятипалий (супрадуоденальний) холедоходуоденальний анастомоз, гепатодуоденостомію, гепатоєюнальний анастомоз за Ру.

Досліджено вплив декомпресії жовчовивідних шляхів на динаміку процесів ліпопероксидації, антиоксидантного захисту і цитолізу після експериментального тридобового холестазу [20]. Підгрунтям вибору способу декомпресії міліарного тракту можуть бути глибокі знання топографо-анатомічних особливостей гепато-панкреато-біліарної ділянки пацієнта [63]. Наявність численних варіантів галуження жовчних проток свідчать про необхідність урахування топографо-анатомічних особливостей вказаної ділянки при виборі точки доступу в протокову систему. Пошкодження жовчних проток часто несе серйозну загрозу життю пацієнта [6, 10]. У 12-30% пацієнтів, прооперованих з приводу холециститу або пошкодження жовчних проток, у післяопераційному періоді формуються рубці і, відповідно, рубцеві стриктури позапечінкових жовчних проток [38, 95]. Тому особливо багато праць присвячено тактиці хірургічного лікування патології жовчних проток. На жаль, сьогодні відсутня єдина класифікація пошкодження жовчних проток [23]. При рубцевих стриктурах жовчних проток пропонується проведення реконструктивних операцій [10], комбіноване анте- або ретроградне відновлення неперервності загальної печінкової протоки [36], розроблено тактику хірургічного лікування пошкоджень або рубцевих стриктур (звуження внаслідок формування рубців) позапечінкових жовчних проток шляхом безкаркасного біліодигестивного дренування (формування гепатоєюностоми за Ру) [38, 39]. Тактика хірургічного лікування пошкоджених позапечінкових і магістральних внутрішньопечінкових жовчних проток визначається характером, локалізацією та тривалістю пошкодження [34]. Усі види операцій автор пропонує класифікувати на 3 групи: дренуючі операції, суть яких полягає у виведенні жовчі назовні; відновлюючи операції та реконструктивні операції.

На думку автора, відновлюючи операції можна проводити при незначних і короткотривалих пошкодженнях, в інших випадках необхідно проводити зовнішнє дренування позапечінкових жовчних проток, при коротких звуженнях (стриктурах) менше 5 мм спільної жовчної протоки можлива відновлюючи пластика протоки з кінцевим анастомозом, стентуванням і папілосфінктеротомією. Шунтування рекомендовано проводити при стриктурах спільної жовчної протоки у дітей [79].

Останні досягнення в інженерії тканин дозволяють створювати внутрішньопечінкове дерево жовчних проток [148]. Автори пропонують використовувати децелюляризовані гідрогелі позаклітинного матриксу печінки, індукувати утворення жовчних проток з використанням інкапсульованих іммортализованих епітеліальних клітин слизової оболонки жовчних проток мишей.

У цьому огляді ми підсумували морфологічний та клінічний підхід, чинники ризику та можливості корекції ураження жовчних проток.

Таким чином, аналіз фахової літератури засвідчив, що проблема будови жовчних проток в нормі, а також за умов патології залишається актуальною і важливою для сучасної медичної науки. У науковій літературі трапляються лише поодинокі, часто суперечливі відомості про структуру жовчних проток експериментальних тварин. Морфологічні зміни жовчних проток за умов впливу опіоїдів вивчені недостатньо, а даних щодо динаміки якісно-кількісних змін жовчних проток, зумовлених тривалим введенням налбуфіну, не виявлено.

Матеріали, викладені в розділі 1, опубліковані:

1. Гірняк ІІ. Структурна організація жовчних проток за умов патології. Український журнал медицини, біології та спорту. 2020;5.1(23):9-20. https://doi.org/10.26693/jmbs05.01.009 [33].

# РОЗДІЛ 2
# МАТЕРІАЛ І МЕТОДИ ДОСЛІДЖЕННЯ

## 2.1. Матеріал дослідження

Дослідження виконані на 92 статевозрілих білих щурах-самцях із початковою масою 180–220 г, віком 3,5 місяці.

Тварин для проведення дослідження ретельно відбирали. Кожну тварину оглядали, зважували та проводили маркування. Усіх тварин утримували в умовах віварію Львівського національного медичного університету імені Данила Галицького, експерименти проведені у відповідності з положенням Європейської конвенції щодо захисту хребетних тварин, яких використовують в експериментальних та інших наукових цілях (Страсбург, 1986), Директиви Ради Європи 86/609/ЕЕС (1986), Закону України № 3447-IV “Про захист тварин від жорстокого поводження”. Матеріали роботи розглянуто членами комісії з питань біоетики Львівського національного медичного університету імені Данила Галицького, які дійшли узгодженої думки, що надані для експертизи матеріали науково обґрунтовані (протокол № 8 від 18 вересня 2017 року та протокол №6 від 22 червня 2021 року). Матеріал для дослідження представлений корозійними препаратами, гістопрепарати та ультрамікроскопічними зрізами позапечінкових жовчних проток (сегментарних, печінкових і спільної жовчної проток) та печінки з внутрішньопечінковими жовчними протоками (міжчасточковими та жовчними канальцями).

Характеристика матеріалу наведена у табл. 2.1.

Архітектоніку жовчних проток, мікро- та ультраструктурну організацію жовчних проток у нормі досліджено на 20 тваринах.

Експериментальні тварини розподілено на 3 серії: у першій серії дослідів (24 щури) вивчено структуру жовчних проток у білого щура через 2 тижні перебігу експериментального впливу опіоїду; у другій серії дослідів

(24 щури) вивчено зміни будови жовчних проток білого щура через 4 тижні перебігу експерименту; у третій серії дослідів (24 щури) встановлено морфологічний стан поза- та внутрішньопечінкових жовчних проток білого щура через 6 тижнів впливу налбуфіну.

*Таблиця 2.1*

**Характеристика матеріалу дослідження**

| Матеріал | Методи дослідження, кількість експериментальних тварин | | | |
|---|---|---|---|---|
| Експериментальні тварини, терміни експерименту | Препарування, дослідження корозійних препаратів жовчних проток, морфометрія | Гістологічне дослідження жовчних проток | Електронно-мікроскопічне дослідження жовчних проток | Разом |
| Інтактні щури | 10 | 5 | 5 | 20 |
| Через 2 тижні | 8 (5+3 контроль) | 8 (5+3 контроль) | 8 (5+3 контроль) | 24 |
| Через 4 тижні | 8 (5+3 контроль) | 8 (5+3 контроль) | 8 (5+3 контроль) | 24 |
| Через 6 тижнів | 8 (5+3 контроль) | 8 (5+3 контроль) | 8 (5+3 контроль) | 24 |
| Разом | 34 | 29 | 29 | 92 |

Евтаназію проводили шляхом передозування діетилового ефіру.

## 2.2. Методи дослідження

При виконанні роботи використані наступні методи дослідження:

1) моделювання тривалого впливу опіоїду на організм білих щурів.

2) виготовлення і дослідження корозійних препаратів жовчних проток;

3) морфометрія жовчних проток та судин гемомікроциркуляторного русла;

4) гістологічне дослідження жовчних проток білого щура;

5) електронномікроскопічне дослідження компонентів стінки жовчних проток білого щура;

6) статистичне опрацювання результатів дослідження за допомогою

пакета прикладних програм на комп’ютері.

2.2.1. Виготовлення та дослідження корозійних препаратів жовчних проток

Тварин присипляли за допомогою передозування діетилового ефіру. Після розтину стінки черевної порожнини відпрепаровували спільну жовчну протоку, в яку вводили голку, з’єднану зі шприцом, і заповнювали жовчні протоки масою, приготованою з епоксидної смоли та синтетичного силікону. Наступного дня після заповнення масою жовчних проток органокомплекс печінка-підшлункова залоза-дванадцятипала кишка занурювали в кислоту. Корозійний препарат жовчних проток забирали для дослідження. Описана методика корозії технічно проста, не вимагає використання дефіцитних препаратів, натомість, дає можливість диференціювати спільну жовчну протоку, печінкові та сегментарні протоки.

Фотографування спільної жовчної протоки та її приток здійснювали в прохідному світлі мікроскопа МБИ-1 при збільшенні х8 (об’єктив 0, окуляр 8) на цифровому фотоапараті Olympus FE 210.

2.2.2. Морфометрія жовчних проток та кровоносних судин стінки спільної жовчної протоки білого щура

Дослідження жовчних проток на корозійних та гістологічних препаратах дає можливість достовірно визначити діаметр жовчних проток. На гістологічних препаратах вимірювали також товщину стінки жовчних проток, діаметри та індекс Вогенворта судин гемомікроциркуляторного русла стінки спільної жовчної протоки.

Для проведення морфометричного аналізу архітектоніки жовчних проток білого щура здійснювали виміри їхніх діаметрів, а також товщини стінки жовчних проток та діаметри артеріол, капілярів і венул.

1) Діаметри жовчних проток та кровоносних судин, товщину стінки жовчних проток вимірювали за допомогою окулярної лінійки.

Діаметр (D) встановлювали за допомогою окуляра-мікрометра при збільшенні мікроскопа – х200, х400, ураховуючи ціну поділки (К) за формулою:

$$D = d \cdot K, \tag{2.1}$$

де $D$ – дійсний діаметр судини;

$d$ – замірний діаметр судини;

$K$ – коефіцієнт окулярної мірної лінійки.

Оскільки позапечінкові протоки білого щура навіть у нормі на поперечному зрізі мають овальну форму, ми вважали за потрібне вимірювати їхній поздовжній і поперечний діаметри. Поздовжній діаметр – це відстань між двома найвіддаленішими точками внутрішньої поверхні стінки жовчної протоки на поперечному її зрізі, а поперечний діаметр – це відстань між двома точками внутрішньої поверхня стінки жовчної протоки на поперечному її зрізі, які потрапляють на лінію, проведену перпендикулярно до поздовжнього діаметра через центр поздовжнього діаметра.

На основі морфометричного дослідження встановлено діаметри, товщину стінки жовчних проток, а також внутрішні діаметри ланок гемомікроциркуляторного русла стінки спільної жовчної протоки білих щурів у нормі та за умов введення налбуфіну.

2) Площу поперечного перерізу середньої оболонки артеріоли (S) – індекс Вогенворта – вираховували за формулою Вогенворта (Wagenvoort):

$$S = \left(D \cdot m - m^2\right) \cdot \pi, \tag{2.2}$$

де $\pi$ – стала величина, дорівнює 3,14;

$m$ – товщина середньої оболонки;

$D$ – діаметр артеріоли.

2.2.3. Гістологічне дослідження жовчних проток білого щура

Спільну жовчну протоку з припортальною ділянкою печінки білого щура поміщали у фіксуючу рідину Буена (складається з насиченого розчину пікринової кислоти – 15 мл, нерозведеного формаліну – 5 мл, льодяна оцтова

кислота – 1 мл), яку готували ex tempore і залишали при кімнатній температурі (18-20°С) упродовж 12-24 год. Проводили відмивання фіксуючої рідини з тканин спільної жовчної протоки і печінки 60% етиловим спиртом у воді. Витримували спільну жовчну протоку і фрагмент печінки впродовж доби в розчині, змінюючи його тричі. Опісля використовували висхідний ряд спиртів, починаючи від 60%, збільшуючи кожного разу на 10% упродовж доби [53]. Досягнувши 96%, переносили в абсолютний спирт на 1 добу (абсолютували за допомогою $CuSO_4$ 60% – 70% – 80% – 90% – 96%1 – 96%2). Далі матеріалпереносили в суміш абсолютного спирту з хлороформом 1:1, залишали 1 год,

Хлороформ 1 – 1 год,

Хлороформ 2 – 1 год.

Опісля поміщали спільну жовчну протоку і фрагмент печінкив суміш хлороформу з парафіном (1:1) при температурі 37,0 °С на 1 год. Ущільнення проводили, використовуючи:

Розплавлений парафін 1 (56 °С) – 1 год.

Розплавлений парафін 2 (56 °С) – 1 год.

Після орієнтування матеріалу заливали парафінові блоки за допомогою формочки, охолоджували водою (до максимального застигання), монтували на дерев'яні колодки, затискали в тримачі мікротома МС–2 та виконували парафінові зрізи 5-7 мкм. За допомогою пензлика зрізи з ножа мікротома переносили в теплу воду (45 °С), блискучим боком до води, чекали допоки розправиться зріз на поверхні води та за допомогою препарувальної голки і чистого предметного скла переносили зріз на скло та виймали. Зріз висушували в термостаті при температурі 37-40 °С (від 12 год до 1 доби). Змонтовані зрізи забарвлювали, опускаючи в:

ксилол 1 – 5 хв;

ксилол 2 – 5 хв;

96% спирт 1 – 5 хв;

96% спирт 2 – 5 хв;

80% спирт – 5 хв;

60% спирт – 5 хв;

дистильована вода – 5 хв;

гематоксилін Ерліха – 3 хв;

водопровідна вода – 2 хв, до зміни кольору з червоного на темно-синій. Диференціювали зрізи в 0,5% водному розчині HCl під контролем мікроскопа впродовж декількох секунд.

Далі зрізи промивали в наступних розчинах:

водопровідна вода 1 – 5 хв,

водопровідна вода 2 – 5 хв, до моменту коли зрізи стали світло-сині;

дистильована вода – 1 хв;

1% спиртовий розчин еозину (70% спирту) на 30 сек – 1 хв,

60% спирт – 10 сек;

80% спирт – 10 сек;

96% спирт 1 – 5 сек;

96% спирт 2 – 5 сек;

96% спирт 3 – 5 сек;

Ксилол 1 – 5 хв;

Ксилол 2 – 5 хв.

Обережно виймали скло, ідентифікували, з якого боку на склі є зріз. Додавали 1 краплю канадського бальзаму та за допомогою препарувальної голки покривали покривним склом [53, 68]. Препарати вивчали у світловому мікроскопі МБІ-1 при збільшеннях мікроскопа: х200, х400, х1000. Для фотографування мікропрепаратів використовували комп’ютерну систему “AverMedia” на кафедрі нормальної анатомії Львівського національного медичного університету імені Данила Галицького.

Для отримання півтонких зрізів (1 мкм) жовчних проток шматочки жовчних проток та печінки фіксували в 1% розчині тетроксиду осмію на фосфатному буфері Мілоніга з pH 7,2 при температурі танучого льоду

впродовж 2 год. Після фіксації взірці промивали тим же буфером, із наступним зануренням фрагментів в етанол зростаючої концентрації по наступній схемі: 70% етанол – 10 хв, 90% етанол – 10 хв, 100% етанол – 10 хв, 100% етанол – двічі по 15 хв [161]. Перед просочуванням сумішшю епон-аралдітом фрагменти проводили через епоксипропан – двічі впродовж 5 хв кожна і занурювали в суміш аралдіту М і епону 812. Просочування проводили за кімнатної температури впродовж 5 год при постійному перемішуванні на спеціальному приладі, після просочування тканину переносили в капронові заливочні форми зі свіжим вищеописаним середовищем за температури 60°С протягом доби. Сформовані блоки заточували та закріплювали в тримач блоків. Скляними ножами, виготовленими за допомогою приладу LKB 7800 KnifeMaker, формували півтонкі зрізи (1 мкм) на ультрамікротомі моделі LKB 2188 UltrotomeNova (Швеція). Зрізи на предметному склі зафарбовували метиленовим синім – основним фуксином (Sigma-AldrichChemieGmbH). Забарвлені зрізи занурювали в розчин полістиролу на ксилолі (Монтайн-медіум) із подальшим покриттям покривним склом. Отримані препарати проглядали з використанням світлового мікроскопа Leica DM-2500 (Switzerland). Фотофіксацію зображення здійснювали з використанням цифрової камери Leica DFC 450C та програмного забезпечення Leica Application Suite Version 4.4 [Build:454] Leica Microsystems (Switzerland) Limited.

2.2.4. Електронно-мікроскопічне дослідження жовчних проток білого щура

За допомогою леза відрізали шматочки спільної жовчної протоки, печінкової протоки, сегментарної протоки та печінкибілого щура та поміщали відразу у велику краплю 2% розчину чотириокису осмію на 0,1 М фосфатному буфері (pH 7,36) із сахарозою. Після цього знежиреним в ацетоні лезом вирізали смужки розміром 0,5х0,1х0,1 см і швидко переносили їх в іншу краплю фіксуючого розчину цього ж складу, розміщеного на пластинці

зуболікарського воску, що лежала на льодяній плиті. Зі смужок вирізали шматочки (тканинні блоки) кубічної форми об'ємом 1 мм³. Опісля тканинні блоки фіксували у 2% розчині чотириокису осмію на 0,1М фосфатному буфері (pH 7,36) із додаванням сахарози впродовж 2 год на льодяній бані. Після цього їх відмивали буферним розчином цього ж складу (4 свіжі порції по 15 хв у кожній). Для дегідратації та підготовки до просякнення водонерозчинними смолами, відмиті від залишків фіксаторів тканинні блоки проводили через спирти висхідної концентрації та абсолютний ацетон. Схема проведення в розчинах етилового спирту: 40% – три свіжі порції по 10 хв; 70% – три свіжі порції по 10 хв; 96% – дві свіжі порції по 20 хв. Схема проведення в ацетоні: ацетон марки "особливо чистий" – шість свіжих порцій по 15 хв. Потім зневоднені шматочки поміщали в суміш епоксидних смол епон-аралдіт. Склад водонерозчинної смоли для заливання містить епон 812 і аралдіт за A. Glauert et al. [121].

Склад водонерозчинної смоли:

Епон 812 – 5 мл,

Аралдіт М – 3 мл,

DDSA – 11 мл,

Дибутилфталат – 0,4 мл,

ДМП- 30 – 15 крапель.

Тканинні блоки поміщали в епон-аралдіт шляхом проведення через розчини зростаючої концентрації смоли (схема проведення: суміш ацетону і смоли у співвідношенні 3:1 – одна свіжа порція на 2 год; суміш ацетону і смоли у співвідношенні 1:1 – одна свіжа порція на 2 год; суміш ацетону і смоли у співвідношенні 3:1 – одна свіжа порція на 2 год; чиста смола – одна свіжа порція на 12 год при кімнатній температурі). Для кращого просочування матеріал разом із сумішшю смола-ацетон ставили в гнізда центрифуги з 10 обертами на хвилину. Потім блоки тканин занурювали в епон-аралдіт, що знаходився в гліцеринових капсулах. Полімеризацію матеріалу проводили поетапно при температурі 36°C, 45°C, 60°C впродовж

24 год при кожному температурному режимі. Після грубої заточки блоків під мікроскопом УМТП-2 виготовляли півтонкі зрізи товщиною 1 мкм, які забарвлювали 1% розчином метиленового синього. Ультратонкі зрізи виготовляли на ультрамікротомі УМТП-3М за допомогою скляних ножів, виготовлених на приладі ССН-1. Для дослідження відбирали зрізи сріблястого або ніжно-лимонного кольору. Зрізи контрастували спочатку в 2% розчині ураніл-ацетату на 70° спирті, а потім – цитрату свинцю. Вивчення і фотографування структур підшлункової залози проводили за допомогою мікроскопа УЕМВ-100К при прискорювальній напрузі 75 кВ і збільшеннях на екрані мікроскопа х4000 – х8000 разів.

2.2.5. Статистичне опрацювання результатів дослідження

Статистичний аналіз результатів дослідження проводили на комп'ютері за допомогою пакета прикладних програм для статистичного опрацювання даних медико-біологічних та епідеміологічних досліджень "InStat". Програма дозволяє одержати результати досліджень у вигляді наступних прогнозованих значень:

*M* – середнє значення;

*σ* – стандартне відхилення;

*m* – стандартна похибка середнього значення.

Порівняння – *t*-тест (тест Ст'юдента): оцінювали, беручи до уваги доцільність та достовірність результатів, сусідні показники (через 2 і 4 тижні, через 4 та 6 тижнів).

*P* (*T*< = *t*) одностороннє – ймовірність того, що середні значення співпадають (*** – найменша, ** – дуже мала, * – мала, ххх – велика)

*t* критичне – критерій Ст'юдента, що обчислюється за таблицями та має бути > за *T*.

Результати обчислень представлялись у графічній формі у вигляді гістограм за допомогою програми Microsoft Office, із вказанням довірчих інтервалів при рівні достовірності 95% (*P* = 0,95).

Якщо досліджуваний параметр підлягає нормальному розподілу (розподілу Гауса), то для вибірки $x_1$, $x_2$, …, $x_n$ інтервальна оцінка математичного сподівання отримується наступним чином. За даними вибірки знаходимо середнє арифметичне значення за формулою:

$$M = \frac{1}{n}\left(x_1 + x_2 + ... + x_n\right). \qquad (2.3)$$

Стандартне відхилення вибірки знаходиться за формулою:

$$\sigma = \sqrt{\frac{1}{n-1}\left(\left(x_1 - M\right)^2 + \left(x_2 - M\right)^2 + ... + \left(x_n - M\right)^2\right)}. \qquad (2.4)$$

Для побудови межі похибки при рівні значущості $p = 1 - P = 0{,}05$ за таблицями t-розподілу Ст'юдента знаходимо критичне значення $t_{\frac{p}{2}}$ при $n-1$ ступенях вільності. Межа похибки має вигляд $m = t_{\frac{p}{2}} \cdot \frac{\sigma}{\sqrt{n}}$, а довірчий інтервал $M \pm m$.

При порівняння двох вибірок висуваємо гіпотези:

$H_0 : M_1 = M_2$ – середні значення співпадають,

$H_1 : M_1 \neq M_2$ – середні значення відрізняються.

Для заданого рівня достовірності знаходимо критичне значення $t_{кр}$ при $2n-2$ ступенях вільності.

Знаходимо $t$ за формулою:

$$t = \frac{\left|M_1 - M_2\right|}{\sqrt{\sigma_1^{\,2} + \sigma_2^{\,2}}}\sqrt{n\left(n-1\right)}, \qquad (2.5)$$

де $M_1$, $M_2$ – середні значення вибірок.

$\sigma_1^{\,2}$, $\sigma_2^{\,2}$ – дисперсії вибірок (D).

Якщо $t < t_{кр}$, то гіпотеза про рівність середніх значень приймається.

Перевірку гіпотез про рівність середніх значень проводили для P = 0,95 і для P = 0,99.

## 2.3. Біологічне моделювання тривалого впливу опіоїду

Моделювання тривалого впливу опіоїду на організм білого щура здійснювали шляхом щоденного (1 раз в добу в однаковий проміжок часу) введення наркотичного анальгетика налбуфіну. Налбуфін вводили внутрішньом'язово за наступною схемою: I тиждень – 8 мг/кг, II тиждень – 15 мг/кг, III тиждень – 20 мг/кг, IV тиждень – 25 мг/кг, V тиждень – 30 мг/кг, VI тиждень – 35 мг/кг [59]. Терміни експериментального впливу опіоїду складали 2, 4, 6 тижнів від початку експерименту. За допомогою цієї моделі в щурів, шляхом поступового підвищення доз доступного опіоїдного анальгетика, є можливим подальше вивчення його впливу на організм експериментальних щурів та дослідження плавності поступового наростання морфологічних змін у тканинах піддослідних тварин. Запропонований спосіб – із поступовим підвищенням доз кожних 7 діб – дозволяє досягнути поступового тренування опіоїдних рецепторів експериментальної тварини. Інтактні тварини відповідного віку складали контрольні групи.

Налбуфін – nalbuphine hydrochloride (№ DB00844 drugbank) – напів-синтетичний опіоїдний анальгетик групи агоністів – антагоністів опіатних рецепторів групи фенатрену (агоніст κ-рецепторів і антагоніст μ-рецепторів). Згідно своєї хімічної будови відноситься до широко використовуваних опіоїдних антагоністів, налоксону і налтрексону, і сильного опіоїдного анальгетика оксиморфону – високоактивного похідного морфіну. Анальгетичний ефект налбуфіну пов'язаний з активацією опіоїдних рецепторів κ (каппа).

# РОЗДІЛ 3
# МІКРО- ТА УЛЬТРАСТРУКТУРНІ ОСОБЛИВОСТІ ЖОВЧНИХ ПРОТОК БІЛОГО ЩУРА В НОРМІ

## 3.1. Мікросктруктурна організація жовчних проток білого щура в нормі

У білого щура печінкові протоки формують спільну жовчну протоку, а не загальну печінкову протоку, як у людини. Це пов'язано з тим, що в білого щура відсутня міхурова протока, бо відсутній жовчний міхур. Тому в білого щура загальна печінкова протока і спільна жовчна протока – це та сама протока. Вважаємо доцільним називати її спільною жовчною протокою. Результати нашого дослідження показали, що у білого щура спільна жовчна протока формується від злиття 5-6 печінкових проток (58,33%): правої бічної, правої центральної, лівої бічної, лівої центральної, хвостової та додаткової, як це показано на рис. 3.1.




Рис. 3.1. Спільна жовчна протока білого щура. Корозійний препарат. Зб.: х8. Позначення: 1 – спільна жовчна протока, 2 – права бічна печінкова протока, 3 – ліва центральна печінкова протока, 4 – ліва бічна печінкова протока, 5 – права центральна печінкова протока, 6 – додаткова печінкова протока, 7 – хвостова печінкова протока.

При відсутності додаткової печінкової протоки (поряд з правою бічною) виявляли додаткову печінкову протоку поряд з хвостовою печінковою протокою. Часто спостерігали злиття правої бічної з правою центральною, а також одночасно лівої бічної з лівою центральною, як це показано на рис. 3.2.

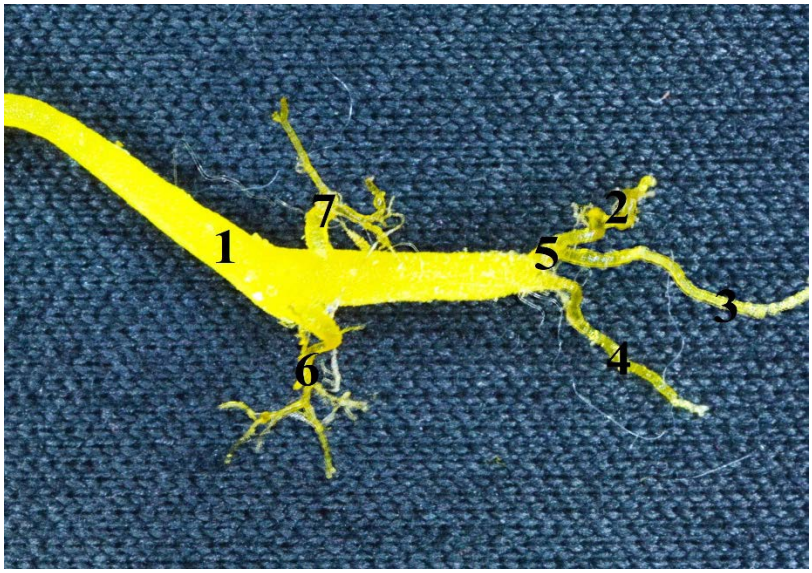


Рис. 3.2. Спільна жовчна протока білого щура. Корозійний препарат. Зб.: х8. Позначення: 1 – спільна жовчна протока, 2 – права бічна печінкова протока, 3 – права центральна печінкова протока, 4 – ліва бічна печінкова протока, 5 – злиття правих бічної та центральної печінкових проток в одну, 6 – хвостова печінкова протока, 7 – додаткова печінкова протока.

У 33,33% піддослідних білих щурів спостерігали формування спільної жовчної протоки з 4 печінкових проток: правої центральної, лівої центральної, хвостової та додаткової (рис. 3.3). При цьому права і ліва центральні протоки були розміщені дуже близько одна від одної. У двох піддослідних білих щурів (8,33%) спостерігали злиття лівих бічної та центральної проток в одну, яка впадала в спільну жовчну протоку, а також наявність двох самостійних сегментарних проток, які впадали в спільну жовчну протоку (рис. 3.4).

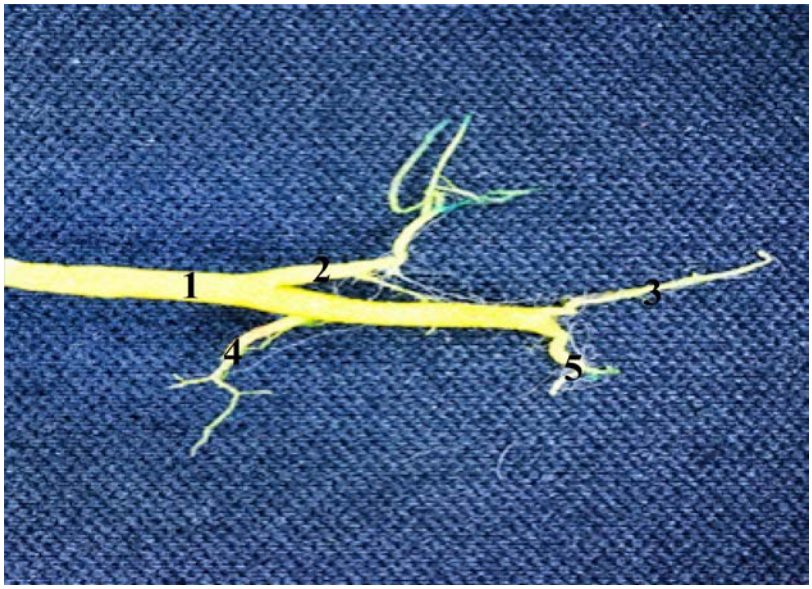


Рис. 3.3. Спільна жовчна протока білого щура. Корозійний препарат. Зб.: х 8. Позначення: 1 – спільна жовчна протока, 2 – додаткова печінкова протока, 3 – права центральна печінкова протока, 4 – хвостова печінкова протока, 5 – ліва центральна печінкова протока.

Рис. 3.4. Спільна жовчна протока білого щура. Корозійний препарат. Зб.: х 8. Позначення: 1 – спільна жовчна протока, 2 – ліва бічна печінкова протока, 3 – ліва центральна печінкова протока, 4 – злиття лівих бічної та центральної печінкових проток в одну, 5 – додаткова печінкова протока, 6 і 7 – самостійні сегментарні протоки.

Спільна жовчна протока білого щура відкривалася у дванадцятипалу кишку. У білого щура спільна жовчна протока проходила крізь тканину підшлункової залози і в неї впадали протоки підшлункової залози (рис. 3.5).

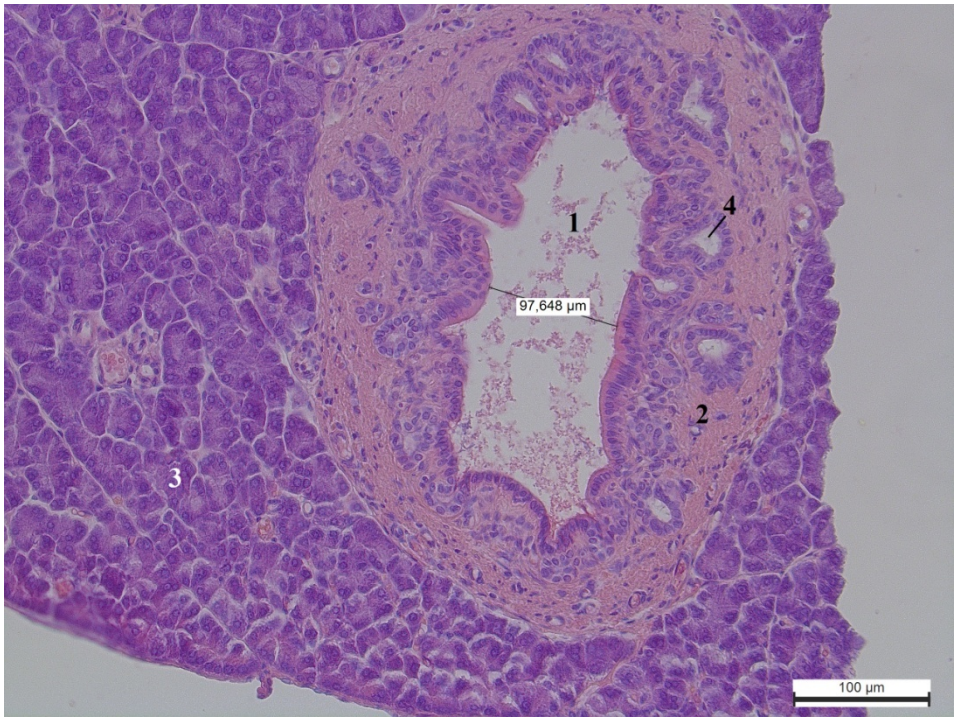


Рис. 3.5. Фрагмент спільної жовчної протоки білого щура в нормі. Забарвлення гематоксиліном і еозином. Мікрофотографія. Зб.: х200. Позначення: 1 – просвіт спільної жовчної протоки, 2 – стінка спільної жовчної протоки, 3 – підшлункова залоза, 4 – залоза слизової оболонки стінки спільної жовчної протоки.

При гістологічному дослідженні встановлено, що стінка спільної жовчної протоки (позапечінкова жовчна протока), печінкової протоки (позапечінкова жовчна протока) і сегментарної протоки (вважаємо доцільним розрізняти позапечінкову та внутрішньопечінкову частини сегментарної жовчної протоки) представлена слизовою, м’язовою та адвентиційною оболонками (рис. 3.6).

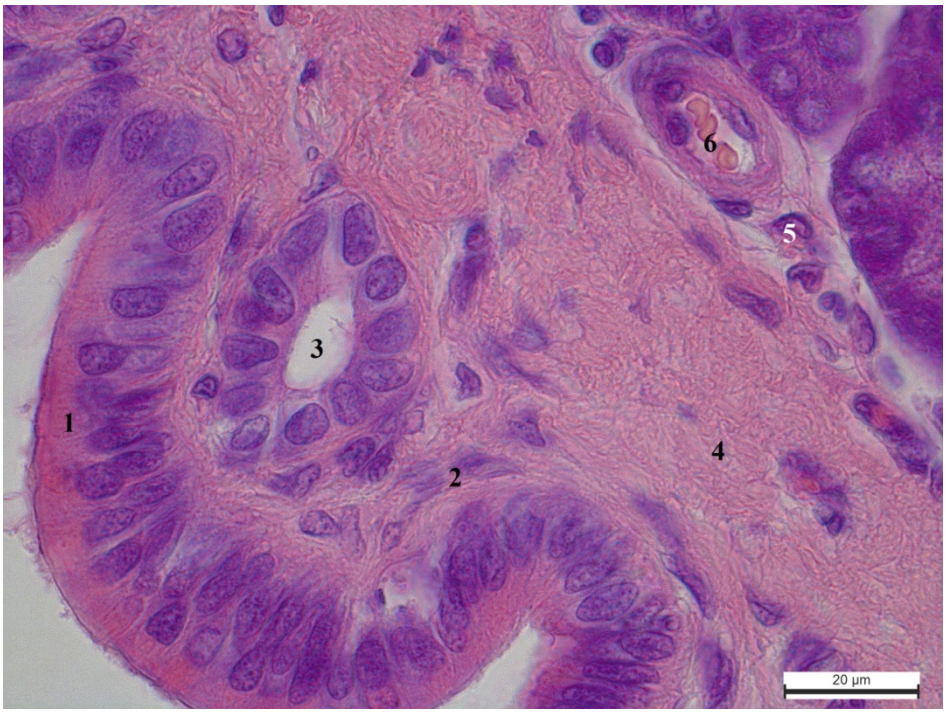


Рис. 3.6. Фрагмент спільної жовчної протоки білого щура в нормі. Забарвлення гематоксиліном і еозином. Мікрофотографія. Зб.: х1000. Позначення: 1 – епітелій слизової оболонки стінки спільної жовчної протоки, 2 – власна пластинка слизової оболонки, 3 – залоза слизової оболонки, 4 – м’язова оболонка стінки спільної жовчної протоки, 5 – адвентиційна оболонка спільної жовчної протоки, 6 – артеріола в адвентиційній оболонці.

Слизова оболонка стінки позапечінкових жовчних проток вистелена одношаровим стовпчастим епітелієм, який прилягав до власної пластинки, утвореної шаром сполучної тканини. Епітеліальні клітини – холангіоцити – мали колоноподібну форму, виразні апікальну, базальну та латеральні поверхні (останніми контактували одна з одною), велике овальне ядро з чіткими контурами, розміщене ближче до базальної частини клітини (рис. 3.7). У власній пластинці чітко помітно поодинокі, але досить великі залози, протоки яких відкривалися на поверхні слизової оболонки позапечінкової жовчної протоки. М’язова оболонка складалася з гладких міоцитів, організованих у пучки зі спіральним розташуванням. Адвентиційна оболонка багата судинами.

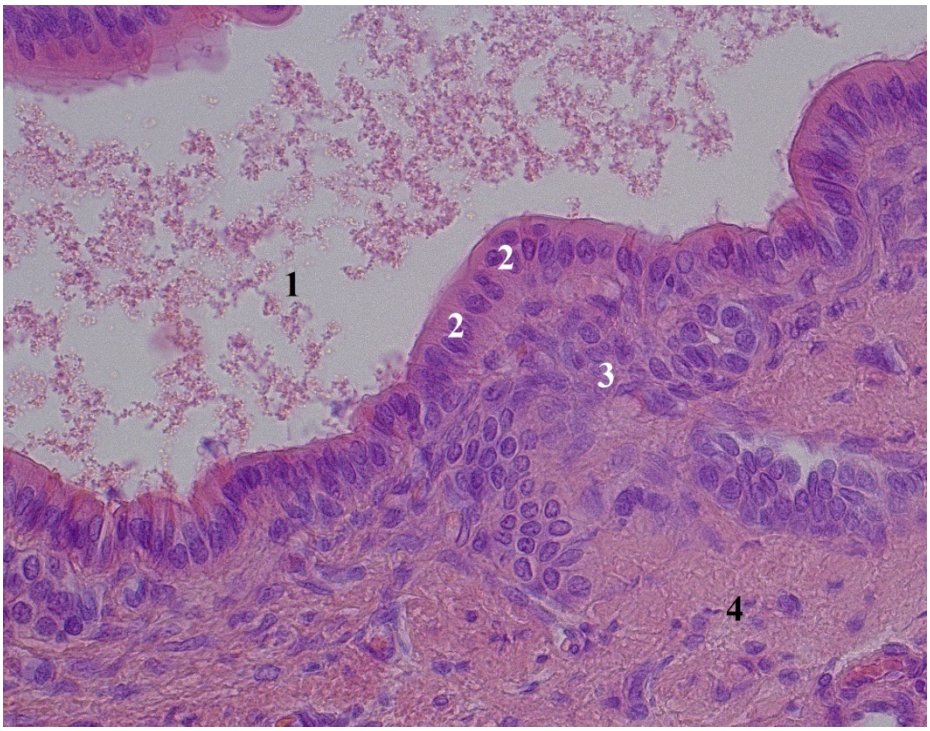


Рис. 3.7. Фрагмент печінкової протоки білого щура в нормі. Забарвлення гематоксиліном і еозином. Мікрофотографія. Зб.: х400.
Позначення: 1 – просвіт печінкової протоки, 2 – епітелій слизової оболонки стінки печінкової протоки, 3 – власна пластинка слизової оболонки, 4 – м’язова оболонка стінки печінкової протоки.

При морфометричному аналізі гістологічних препаратів встановлено, що просвіт позапечінкових жовчних проток білого щура на поперечному зрізі мав овальну форму, тому ми вважали за доцільне вимірювати поздовжній і поперечний діаметри просвіту спільної, печінкових та сегментарних жовчних проток. Поздовжній діаметр просвіту спільної жовчної протоки становив (167,13±11,21) мкм, поперечний діаметр – (101,79±15,20) мкм, товщина стінки спільної жовчної протоки становила (145,11±4,25) мкм; поздовжній діаметр просвіту печінкової протоки становив (127,19±3,41) мкм, поперечний діаметр – (72,43±13,16) мкм, товщина стінки печінкової протоки становила (104,34±18,03) мкм; поздовжній діаметр просвіту сегментарної протоки становив (60,14±2,16) мкм, поперечний діаметр – (57,91±1,60) мкм, товщина стінки сегментарної протоки становила (22,15±0,44) мкм. Проведений

морфометричний аналіз судин гемомікроциркуляторного русла стінки спільної жовчної протоки дозволив отримати наступні результати: діаметр артеріол стінки спільної жовчної протоки становив (22,54±3,14) мкм, індекс Вогенворта – 138,92±9,68, діаметр капілярів стінки спільної жовчної протоки – (5,79±0,08) мкм, діаметр венул – (31,68±11,22) мкм.

При гістологічному дослідженні внутрішньопечінкових жовчних проток нами виявлено, що міжчасточкові жовчні протоки чітко контуровані, добре видно їхній просвіт, протоки оточені сполучною тканиною портального тракту (рис. 3.8).

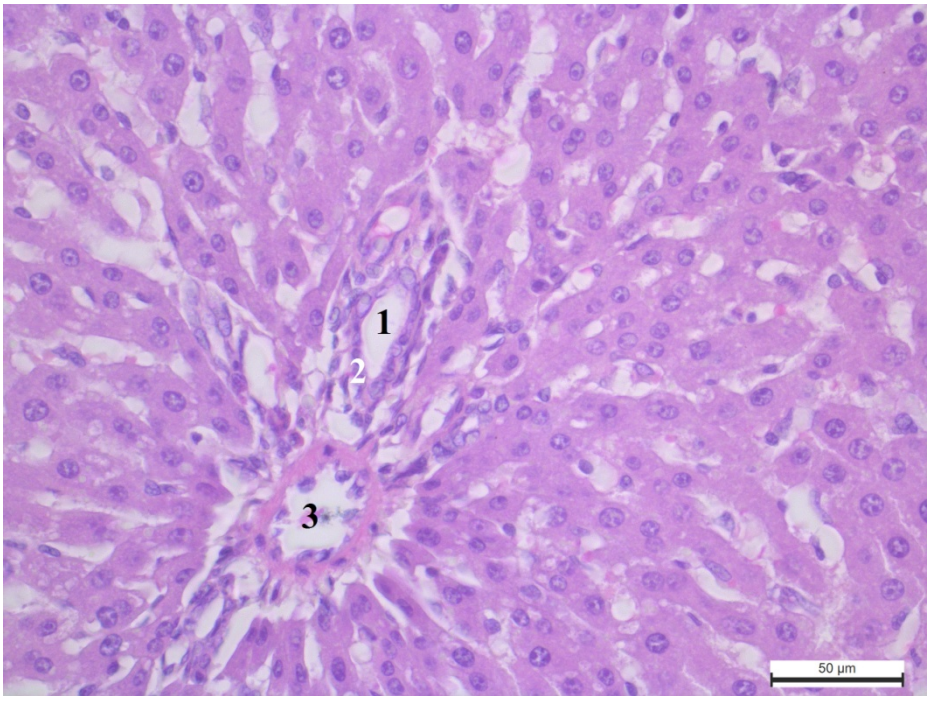


Рис. 3.8. Фрагмент печінки з міжчасточковою жовчною протокою білого щура. Забарвлення гематоксиліном і еозином. Мікрофотографія. Зб.: х400. Позначення: 1 – просвіт міжчасточкової протоки, 2 – стінка міжчасточкової протоки, 3 – просвіт міжчасточкової артерії.

Переважно одна міжчасточкова жовчна протока на портальний тракт. Проте на поодиноких препаратах можна було виявити і тонкі відгалуження міжчасточкових жовчних проток – канальці Герінга. Стінка міжчасточкових

жовчних проток та канальців Герінга вистелена одношаровим кубоїдним епітелієм. Епітеліальні клітини – холангіоцити – прилягали до власної пластинки, утвореної тонким шаром сполучної тканини. Можна було чітко диференціювати апікальну, базальну та латеральні поверхні холангіоцитів. Холангіоцити містили велике, круглясте або овальне ядро з чіткими контурами, розміщене в центрі клітини. На гістологічних препаратах не диференціювалися жовчні канальці та холангіоли, які теж відносяться до внутрішньопечінкових жовчних проток. При морфометричному аналізі гістологічних препаратів встановлено, що товщина стінки міжчасточкової жовчної протоки становила (2,67±0,41) мкм, діаметр просвіту міжчасточкової жовчної протоки – (5,33±0,29) мкм.

## 3.2. Ультраструктурна організація жовчних проток білого щура в нормі

Епітеліальні клітини слизової оболонки стінки позапечінкових жовчних проток – холангіоцити – були переважно овальної (колоноподібної) форми, а внутрішньопечінкових проток – кубоподібної, але часом теж овоїдної. Холангіоцити як слизової оболонки позапечінкових жовчних проток, так і внутрішньопечінкових жовчних проток мали чітку полярну диференціацію на апікальний і базальний полюси, овальне або округле ядро з виразною ядерною оболонкою, переважно одним ядерцем, рівномірно розподіленим хроматином. Ядро холангіоцитів позапечінкових жовчних проток розміщене в базальній частині клітини, а внутрішньопечінкових – переважно в центрі клітини. Холангіоцити містять структуровані органели, апікальний полюс багатий випинами цитоплазми, а усі поверхні (базальная, бічні та апікальна) містили везикули (рис. 3.9).

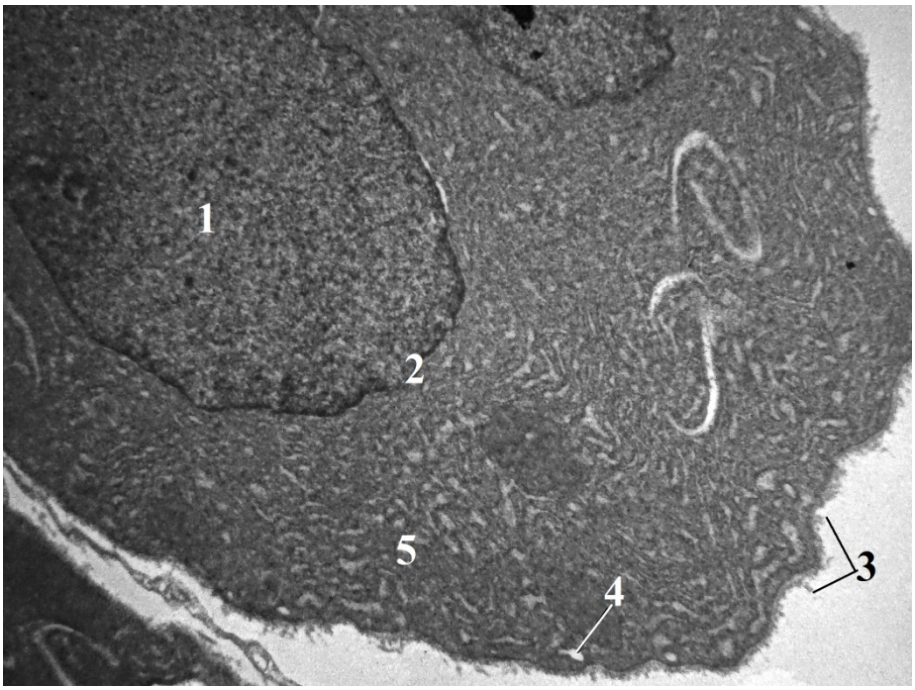


Рис. 3.9. Холангіоцит спільної жовчної протоки білого щура. Електронна мікрофотографія. Зб.: х8000.
Позначення: 1 – ядро холангіоцита, 2 – ядерна оболонка, 3 – випини цитоплазми на апікальній поверхні холангіоцита, 4 – везикули, 5 – гранулярна ендоплазматична сітка.

Для холангіоцитів позапечінкових жовчних проток характерною була наявність гранулярної ендоплазматичної сітки. Характерними були щільні з’єднання холангіоцитів між собою. Базальна мембрана, до якої прилягають холангіоцити, чітко контурована, суцільна. Траплялися також “малі” холангіоцити, для яких характерним було кругле ядро (рис. 3.10).

Власна пластинка побудована з пухкої сполучної тканини, містила багато еластичних волокон, секреторні відділи слизових залоз. Для епітеліоцитів залоз слизової оболонки позапечінкових жовчних проток характерна досить електронносвітла цитоплазма, в якій містилися секреторні гранули, зерниста ендоплазматична сітка, везикули вздовж плазмолеми, круглясте або ледь овальне ядро, в якому розподіл хроматину рівномірний (рис. 3.11).

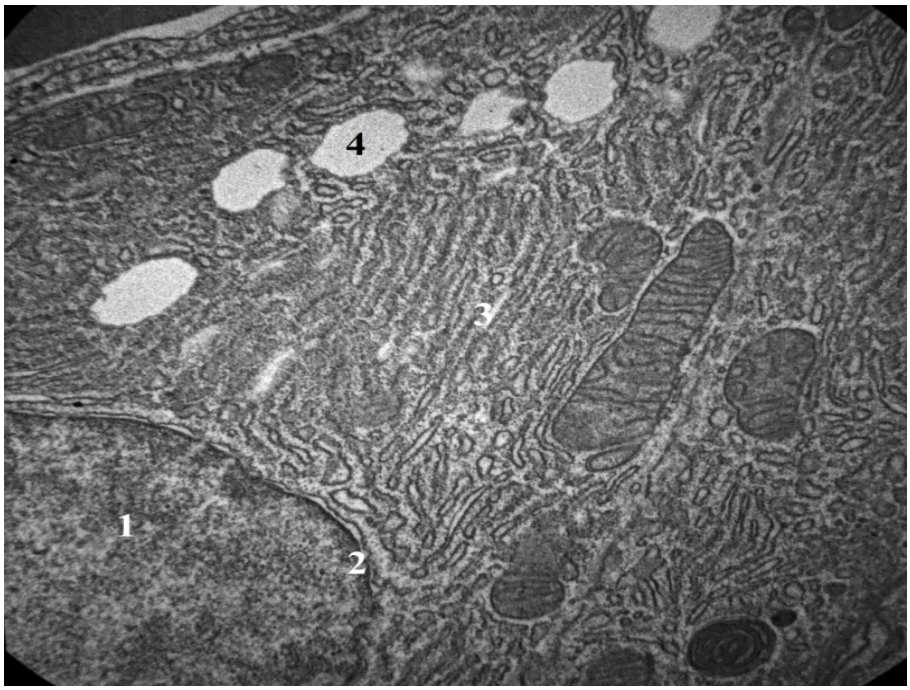


Рис. 3.10. Малий холангіоцит сегментарної жовчної протоки білого щура. Електронна мікрофотографія. Зб.: х8000.
Позначення: 1 – ядро холангіоцита, 2 – ядерна оболонка, 3 – гранулярна ендоплазматична сітка, 4 – везикула.

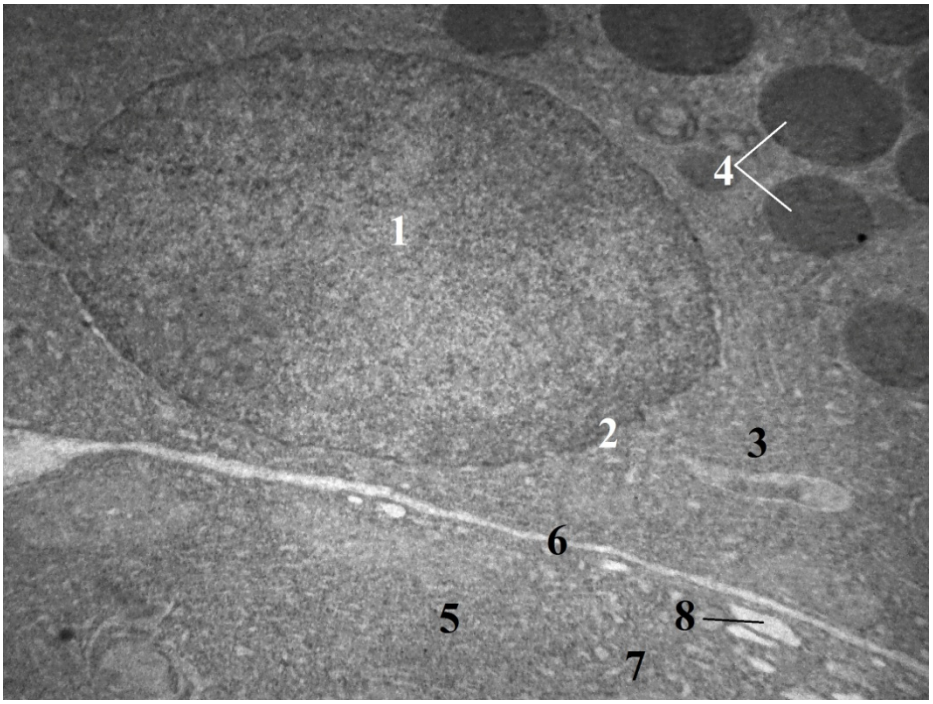


Рис. 3.11. Епітеліоцити залози слизової оболонки стінки спільної жовчної протоки. Електронна мікрофотографія. Зб.: 4000.
Позначення: 1 – ядро епітеліоцита, 2 – ядерна оболонка, 3 – цитоплазма епітеліоцита, 4 – секреторна гранула, 5 – гранулярна ендоплазматична сітка, 6 – міжклітинний контакт, 7 – цитоплазма холангіоцита, 8 – везикула.

Пучки гладких міоцитів м’язової оболонки розділені доволі широкими прошарками сполучної тканини. Гладкі міоцити містили електронносвітлу цитоплазму, наповнену структурованими органелами, та видовжені ядра з чіткою ядерною оболонкою. М’язова оболонка прилягала до пухкої сполучної тканини адвентиційної оболонки, яка містила клітинні структури, а також основну речовину сполучної тканини аморфної консистенції. Адвентиційна оболонка сформована пухкою сполучною тканиною, особливо багата на судини гемомікроциркуляторного русла (рис. 3.12).

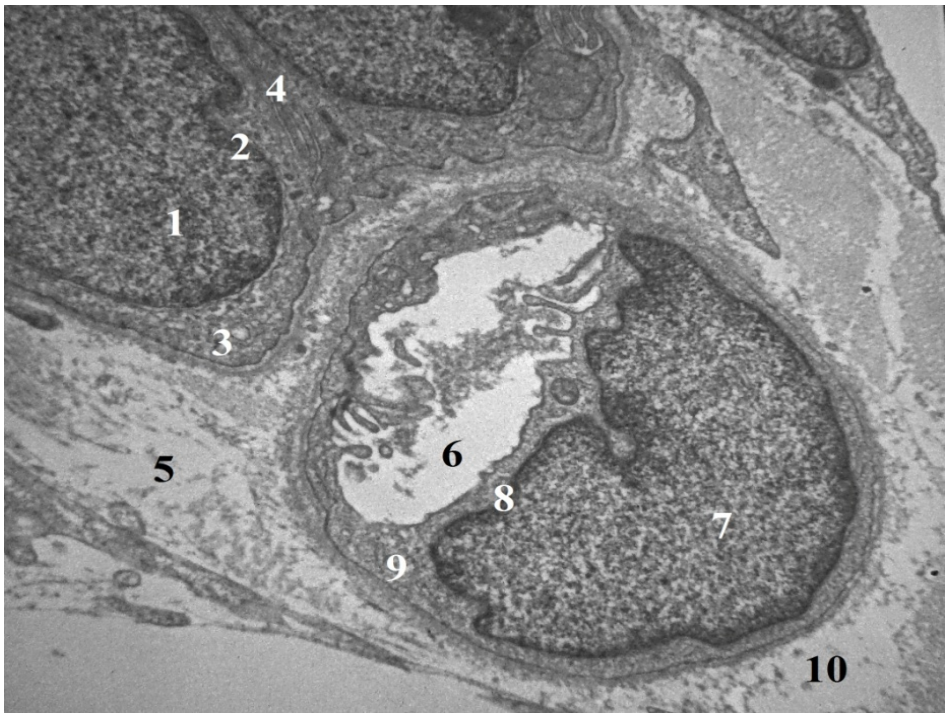


Рис. 3.12. Фрагмент м’язової та адвентиційної оболонок стінки спільної жовчної протоки. Електронна мікрофотографія. Зб.: 4000.
Позначення: 1 – ядро гладкого міоцита м’язової оболонки стінки спільної жовчної протоки, 2 – ядерна оболонка гладкого міоцита, 3 – цитоплазма гладкого міоцита, 4 – міжклітинний контакт між гладкими міоцитами, 5 – основна речовина сполучної тканини адвентиційної оболонки стінки спільної жовчної протоки, 6 – просвіт капіляра, 7 – ядро ендотеліоцита, 8 – ядерна оболонка, 9 – цитоплазма ендотеліоцита, 10 – базальна мембрана.

Капіляри мали типову для соматичного (нефенестрованого) типу будову. Ендотеліоцити містили велике подовгасте ядро, в якому містилося ядерце, переважав еухроматин, лише вздовж ядерної оболонки знаходився конденсований хроматин у вигляді тонкої смужки. Цитоплазма ендотеліоцитів була середньої електронної щільності, утворювала незначні випини в прост капіляра. Ендотеліоцити розміщені на базальній мембрані. Базальна мембрана тонка, з чіткими контурами, з тонкофібрилярною будовою, прилягала до сполучної тканини

Стінка міжчасточкових жовчних проток, а також їхніх розгалужень – канальців Герінга та холангіол була вистелена одношаровим кубоїдним епітелієм (рис. 3.13). Холангіоцити міжчасточкових проток мали переважно кубоподібну форму, іноді циліндричну, містили велике ядро, гладку ендоплазматичну сітку (рис. 3.14).

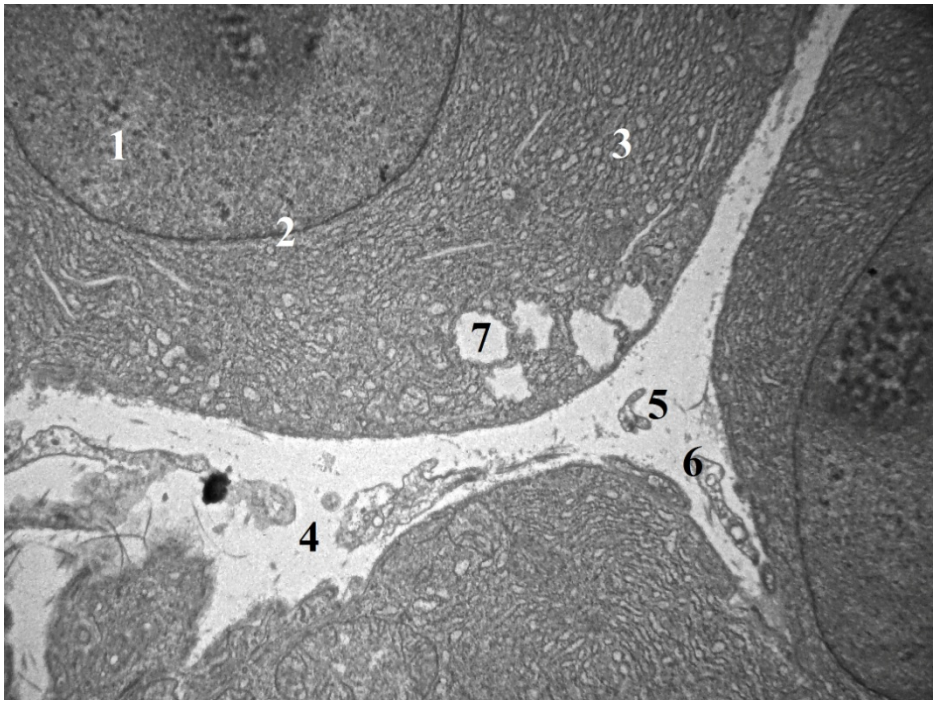


Рис. 3.13. Фрагмент печінки білого щура. Електронна мікрофотографія. Зб.: х8000. Позначення: 1 – ядро холангіоцита, 2 – ядерна оболонка, 3 – гранулярна ендоплазматична сітка, 4 – просвіт міжчасточкової протоки, 5 – просвіт канальця Герінга, 6 – просвіт холангіоли, 7 – везикула.

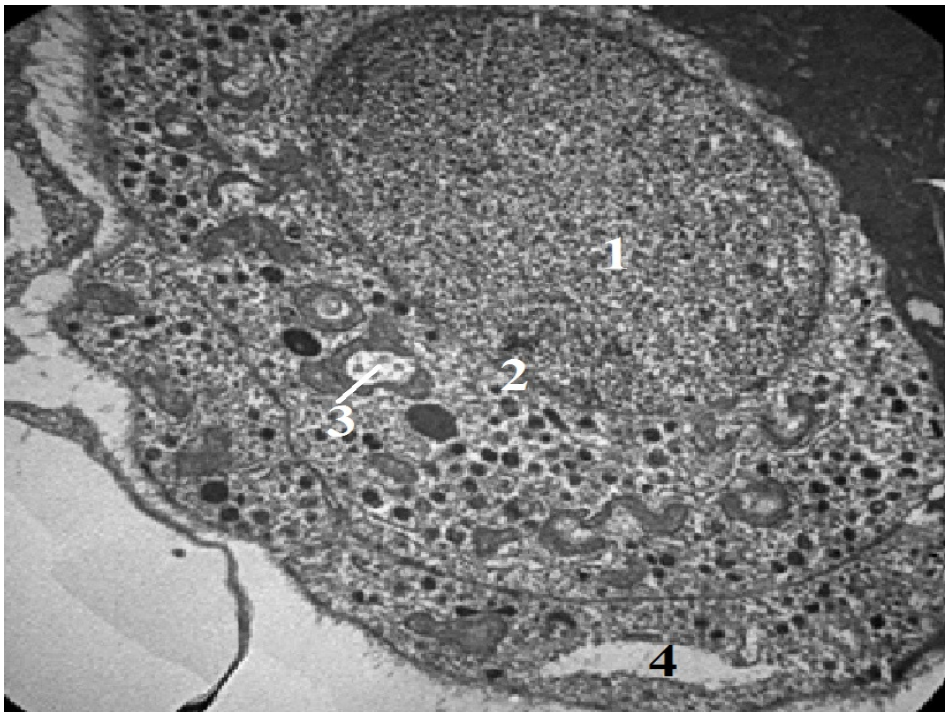


Рис. 3.14. Холангіоцит міжчасточкової протоки білого щура. Електронна мікрофотографія. Зб.: х12000. Позначення: 1 – ядро холангіоцита, 2 – ядерна оболонка, 3 – вакуоля, 4 – везикула, 5 – базальна мембрана.

Жовчні канальці розміщені між двома рядами гепатоцитів, стінка жовчних канальців утворена плазмолемою біліарної поверхні гепатоцитів, що розташовані один навпроти другого (рис. 3.15).

Просвіт жовчного канальця відокремлений від міжклітинного простору завдяки щільним замикальним контактам між гепатоцитами і тому жовч не потрапляє в міжклітинний простір і кров. На електронних мікрофотографіях чітко видно мікроворсинки на біліарній поверхні гепатоцитів. Гепатоцити мали багатогранну форму, містили кругле ядро з невеликою кількістю гетерохроматину, цитоплазма гепатоцитів містила виразний мітохондріальний апарат, комплекс Гольджі, гранулярну ендоплазматичну сітку, а також гладку ендоплазматичну сітку, багато включень (гранули глікогену, ліпідні та пігментні включення.

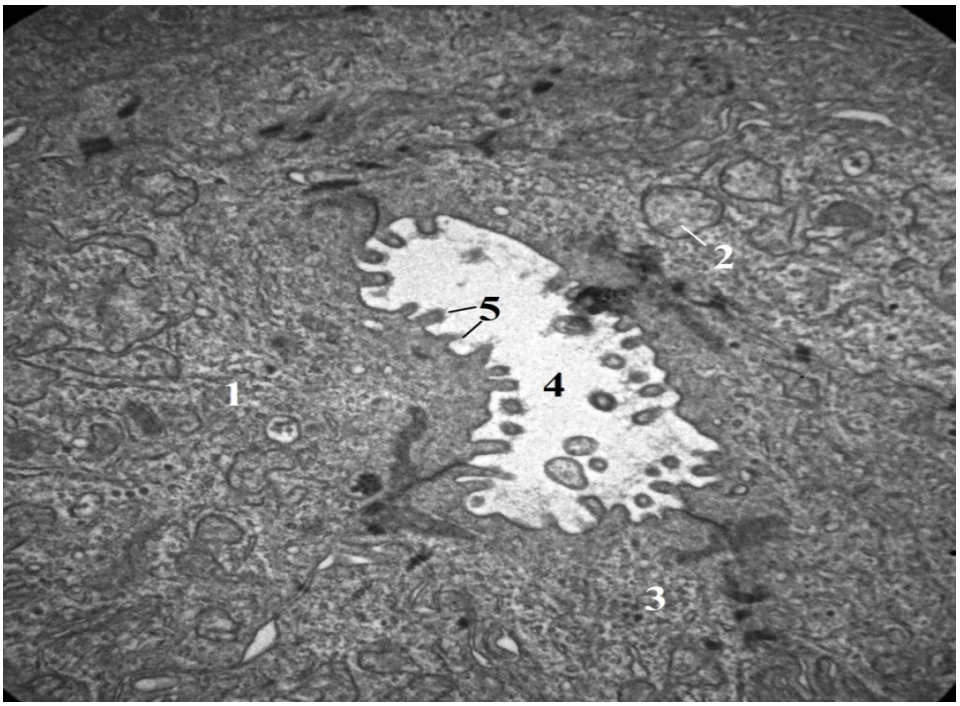


Рис. 3.15. Фрагмент печінки білого щура. Електронна мікрофотографія. Зб.: х12000. Позначення: 1 – цитоплазма гепатоцита, 2 – мітохондрія, 3 – гранулярна ендоплазматична сітка, 4 – просвіт жовчного канальця, 5 – мікроворсинки на апікальній поверхні гепатоцита.

Таким чином, у 58,33% випадків спільна жовчна протока білого щура формується від злиття 5-6 печінкових проток (правої бічної, правої центральної, лівої бічної, лівої центральної, хвостової, а також додаткової поряд з хвостовою або правої додаткової поряд правою бічною), у 33,33% – з 4 печінкових проток (правої бічної, правої центральної, лівої бічної, лівої центральної), а у 8,33% експериментальних тварин спостерігали злиття лівих бічної та центральної проток в одну, яка впадала в спільну жовчну протоку, а також наявність двох самостійних сегментарних проток, які впадали в спільну жовчну протоку.

Визначено діаметри просвітів та товщину стінки позапечінкових жовчних проток білих щурів за умов фізіологічної норми: поздовжній діаметр просвіту спільної жовчної протоки становив (167,13±11,21) мкм, поперечний діаметр – (101,79±15,20) мкм, товщина стінки спільної жовчної

протоки становила (145,11±4,25) мкм; поздовжній діаметр просвіту печінкової протоки становив (127,19±3,41) мкм, поперечний діаметр – (72,43±13,16) мкм, товщина стінки печінкової протоки становила (104,34±18,03) мкм; поздовжній діаметр просвіту сегментарної протоки становив (60,14±2,16) мкм, поперечний діаметр – (57,91±1,60) мкм, товщина стінки сегментарної протоки становила (22,15±0,44) мкм; а також морфометричні параметри судин гемомікроциркуляторного русла стінки спільної жовчної протоки: діаметр артеріол стінки спільної жовчної протоки становить (22,54±3,14) мкм, індекс Вогенворта – 138,92±9,68, діаметр капілярів – (5,79±0,08) мкм, діаметр венул – (31,68±11,22) мкм.

При гістологічному дослідженні внутрішньопечінкових жовчних проток нами виявлено, що міжчасточкові жовчні протоки чітко контуровані, добре видно їхній просвіт, протоки оточені сполучною тканиною портального тракту. Переважно одна міжчасточкова жовчна протока на портальний тракт. Стінка міжчасточкових і навколочасточкових жовчних проток вистелена одним шаром кубоїдних епітеліоцитів – холангіоцитів, які прилягають до власної пластинки, утвореної тонким шаром сполучної тканини. При морфометричному аналізі гістологічних препаратів встановлено, що товщина стінки міжчасточкової жовчної протоки становила (2,67±0,41) мкм, діаметр просвіту міжчасточкової жовчної протоки – (5,33±0,29) мкм.

Результати дослідження, викладені в розділі 3, опубліковані:

1.Hirniak II, Mateshuk-Vatseba LR. Comparative anatomy of human bile ducts and laboratory white rat. Abstracts of XI International scientific and practical conference “Perspectives of world science and education” (July 15-17, 2020) CPN Publishing Group, Osaka, Japan; 2020:7-10. http://sci-conf.com.ua

2. Mateshuk-Vatseba LR, Hirniak II. The ultrastructural organization of the bile ducts in normal and long-term effect of opioids in experiment. Abstracts of X

International scientific and practical conference “Perspectives of world science and education” (May 27-29, 2020) Congnum Publishing House, Liverpool, United Kingdom; 2020:141-145. http://sci-conf.com.ua

# РОЗДІЛ 4
# ОСОБЛИВОСТІ СТРУКТУРНОЇ ОРГАНІЗАЦІЇ ЖОВЧНИХ ПРОТОК ЗА УМОВ ТРИВАЛОГО ВПЛИВУ ОПІОЇДУ В ЕКСПЕРИМЕНТІ

## 4.1. Мікроструктурні зміни жовчних проток білого щура в динаміці експериментального впливу налбуфіну

Через 2 тижні введення надбуфіну білим щурам структурна організація стінки позапечінкових жовчних проток експериментальних тварин, як і контрольних тварин переважно збережена і представлена слизовою, м’язовою та адвентиційною оболонками (рис. 4.1).

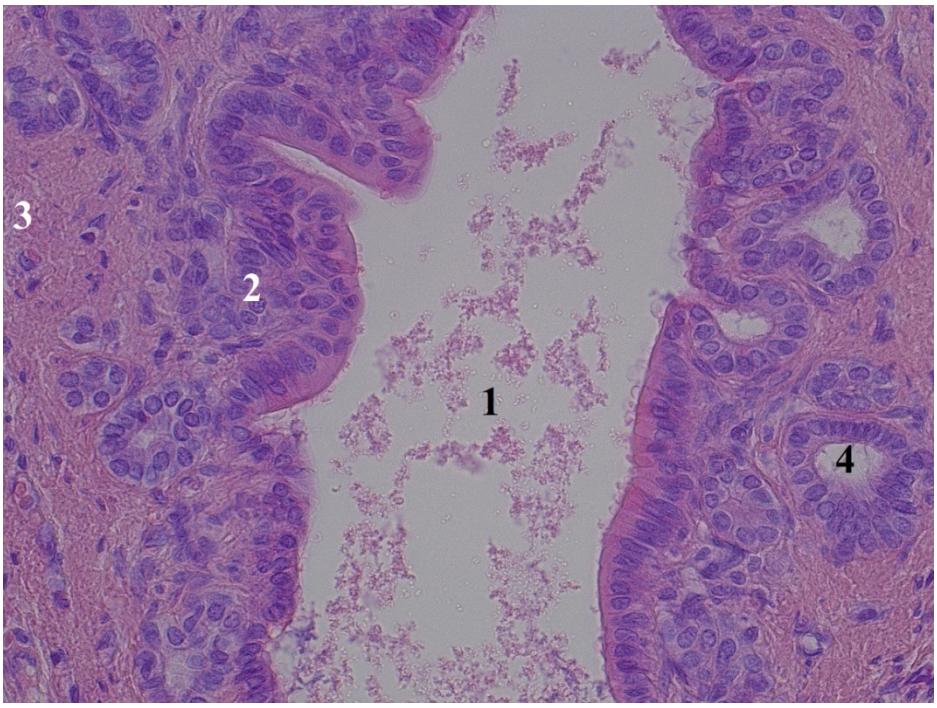


Рис. 4.1. Фрагмент печінкової протоки білого щура через 2 тижні експерименту. Забарвлення гематоксиліном і еозином. Мікрофотографія. Зб.: х1000. Позначення: 1 – просвіт печінкової протоки, 2 – слизова оболонка печінкової протоки, 3 – м’язова оболонка печінкової протоки, 4 – залоза слизової оболонки печінкової протоки.

На деяких гістологічних препаратах цього терміну експерименту нами було виявлено збільшення кількості залоз в стінці спільної жовчної протоки, проліферацію їхнього епітелію (рис. 4.2).

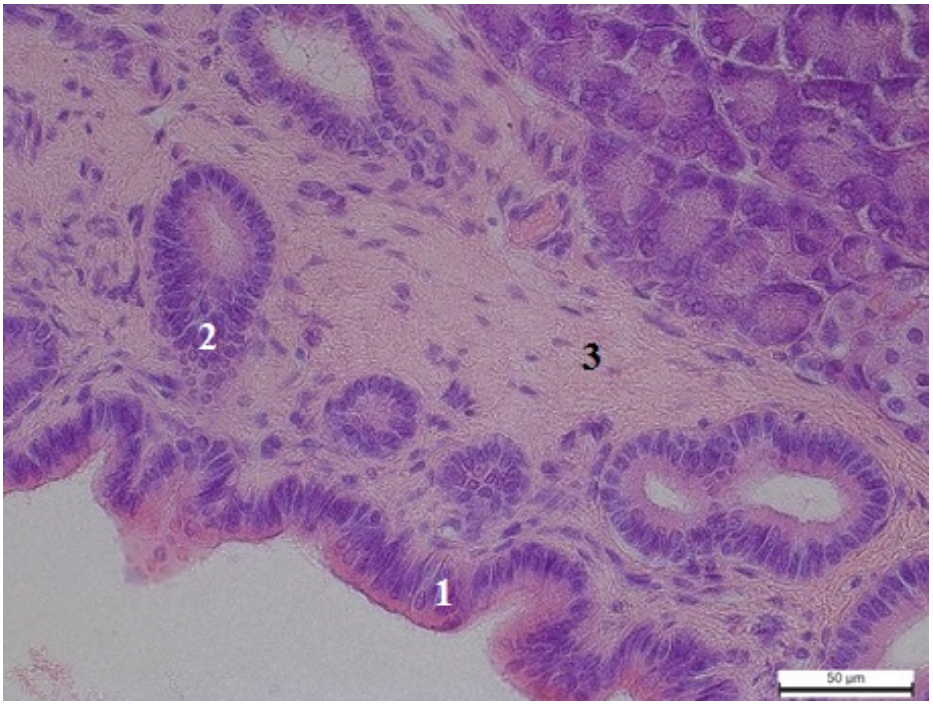


Рис. 4.2. Проліферація епітелію залоз слизової оболонки спільної жовчної протоки (2) білого щура через 2 тижні експерименту. Забарвлення гематоксиліном і еозином. Мікрофотографія. Зб.: х400.
Позначення: 1 – епітелій слизової оболонки спільної жовчної протоки, 3 – м’язова оболонка спільної жовчної протоки.

М’язова оболонка складалася з гладких міоцитів, організованих у пучки зі збереженим спіральним розташуванням. Адвентиційна оболонка багата судинами, які вже в цей термін експерименту повнокровні (особливо артеріоли та капіляри, як це видно на рис. 4.3) та розширені.

При морфометричному аналізі гістологічних препаратів встановлено, що просвіт позапечінкових жовчних проток білого щура на поперечному зрізі має овальну форму, тому ми вважали за доцільне вимірювати їхній поздовжній діаметр і поперечний діаметр. Поздовжній діаметр просвіту

спільної жовчної протоки становив на цьому терміні експерименту (269,90±12,22) мкм (контроль – (167,13±11,21) мкм, $p<0,05$), і поперечний діаметр – (162,20±20,03) мкм (контроль – (101,79±15,29) мкм, $p<0,05$), товщина стінки спільної жовчної протоки становила (139,20±15,76) мкм (контроль – (145,11±4,25) мкм, $p>0,05$).

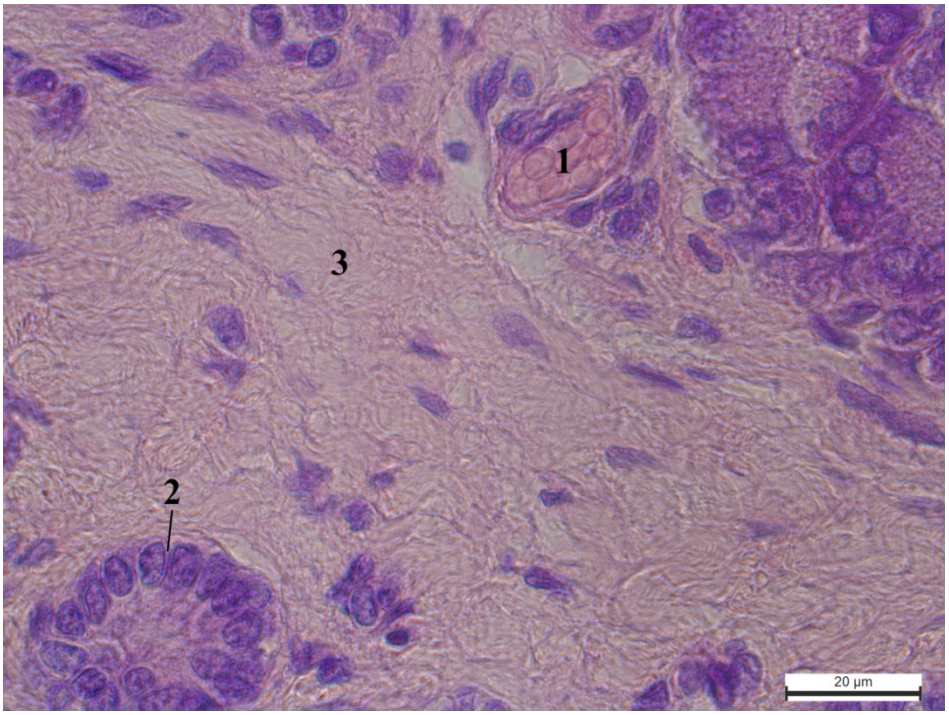


Рис. 4.3. Розширена та повнокровна артеріола адвентиційної оболонки спільної жовчної протоки (1) білого щура через 2 тижні експерименту. Забарвлення гематоксиліном і еозином. Мікрофотографія. Зб.: х400. Позначення: 2 – збережений епітелій залоз слизової оболонки спільної жовчної протоки, 3 – м’язова оболонка спільної жовчної протоки.

Достовірне збільшення поздовжнього діаметра просвіту спільної жовчної протоки свідчить про зміну форми її просвіту внаслідок двотижневої дії налбуфіну. Крім того, хоч зміна товщини стінки спільної жовчної протоки через 2 тижні експерименту не була достовірною, проте максимальне значення цього показника в експериментальних тварин (152,26 мкм) значно

більше від максимального значення його в контрольних тварин (148,68 мкм), що свідчило про збільшення товщини стінки спільної жовчної протоки в цей термін експерименту. Діаметр артеріол стінки спільної жовчної протоки в цей термін експерименту збільшувався і становив (21,83±0,06) мкм, контроль – (20,40±0,35) мкм, $p<0,05$, діаметр капілярів становив (6,73±0,16) мкм, контроль – (5,88±0,03) мкм, $p<0,05$, діаметр венул збільшувався до (28,11±0,09) мкм, контроль – (26,86±0,11) мкм, $p<0,05$. Виявлено достовірне зменшення, порівняно з нормою, індекса Вогенворта до 132,52±3,74, що свідчило про стоншення стінки дилатованих артеріол. Проведений морфометричний аналіз показав достовірне збільшення поздовжнього і поперечного діаметрів просвіту печінкових проток до (162,02±2,28) мкм і (95,31±2,03) мкм відповідно, а також товщини стінки печінкових проток до (138,71±15,52) мкм. При цьому морфометричне дослідження сегментарних жовчних проток показало достовірні зміни лише поперечного діаметра їхнього просвіту, який становив (49,60±1,80) мкм, значення поздовжнього діаметра та товщини стінки сегментарних жовчних проток в цей термін експерименту коливалися в межах нормиі становили відповідно (64,18±1,32) мкм і (22,76±0,52) мкм.

Через 2 тижні введення налбуфіну білим щурам структурна організація міжчасточкових жовчних проток експериментальних тварин, як і контрольних тварин переважно збережена. Міжчасточкові жовчні протоки чітко контуровані, добре видно їхній просвіт, протоки оточені сполучною тканиною портального тракту. При морфометричному аналізі гістологічних препаратів встановлено, що товщина стінки міжчасточкової жовчної протоки становила (2,67±0,41) мкм, діаметр просвіту міжчасточкової жовчної протоки – (5,33±0,29) мкм. Проте вже в цей термін експерименту виявлено поодинокі міжчасточкові жовчні протоки із заміною одношарового епітелію на двошаровий, втратою чітких контурів просвіту та власної пластинки, міжчасточкові судини розширені, повнокровні, стінки їх стоншені (рис. 4.4).

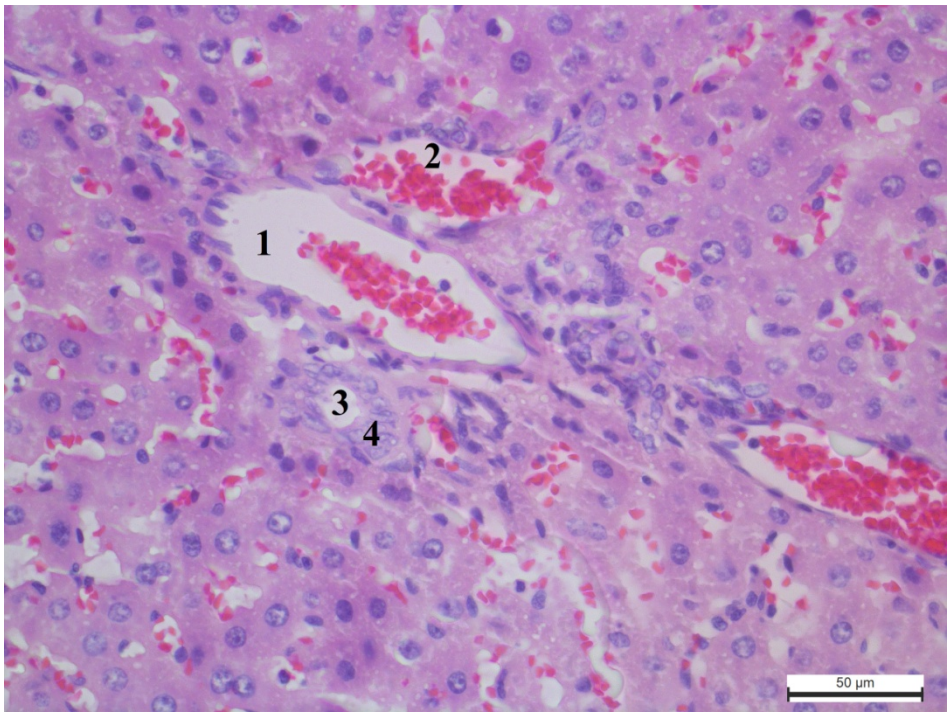


Рис. 4.4. Фрагмент печінки білого щура з розширеними, гіперемійованими міжчасточковими судинами, міжчасточкова жовчна протока з розміщеними у два ряди холангіоцитами через 2 тижні введення налбуфіну. Забарвлення гематоксиліном і еозином. Мікрофотографія. Зб.: х400.
Позначення: 1 – просвіт розширеної міжчасточкової вени,
2 – гіперемійована міжчасточкова артерія, 3 – просвіт міжчасточкової жовчної протоки, 4 – стінка міжчасточкової жовчної протоки.

Через 4 тижні експериментального впливу налбуфіну просвіти спільної жовчної протоки, печінкових проток та сегментарних жовчних проток втрачали правильну форму, холангіоцити часто без чітких контурів, їхні ядра великі, деформовані, набряклі, спостерігали випини епітелію, а в деяких місцях – десквамацію епітеліоцитів у просвіт жовчних проток (рис. 4.5).

Власна пластинка позапечінкових жовчних проток набрякла, розпушена, подекуди розшарована, залози деструктуровані, зміщені в напрямку епітеліального пласту, у їхніх просвітах – застій секрету (рис. 4.6).

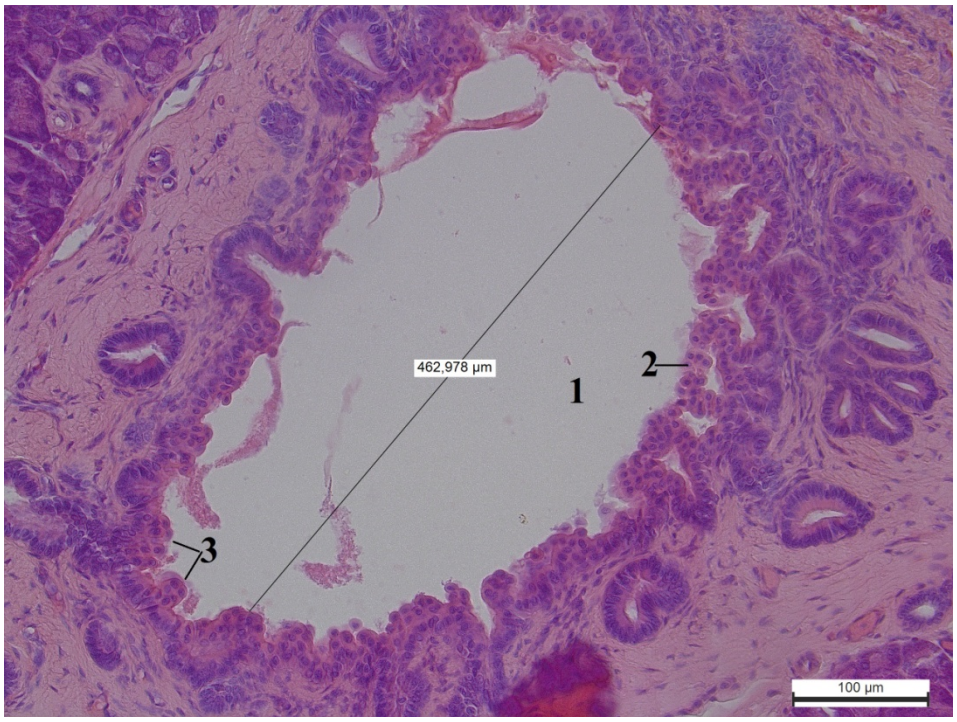


Рис. 4.5. Деформований просвіт спільної жовчної протоки (1) білого щура через 4 тижні експерименту. Забарвлення гематоксиліном і еозином. Мікрофотографія. Зб.: х200.
Позначення: 2 – випин епітеліального пласта слизової оболонки спільної жовчної протоки, 3 – відшаровані епітеліоцити в просвіт спільної жовчної протоки.

Пучки гладких міоцитів м’язової оболонки розшаровані, частково втратили спіральну організацію (рис. 4.7). Сполучна тканина адвентиційної оболонки в стані набряку, артріоли дилатовані, їхня стінка потовщена, в просвітах відбувалося формування пристінкових тромбів, капіляри гіперемійовані, часто стінка капілярів ушкоджена, виявляли діапедезні крововиливи, венули розширені, стінки венул стоншені. Морфометричний аналіз показав виразну дилатацію спільної жовчної протоки, поздовжній діаметр просвіту протоки зростав до (462,12±23,29) мкм ($p<0,05$), поперечний діаметр – до (272,77±15,54) мкм ($p<0,05$). Товщина стінки спільної жовчної протоки достовірно ($p<0,05$) збільшувалася і становила (214,50±14,95) мкм.

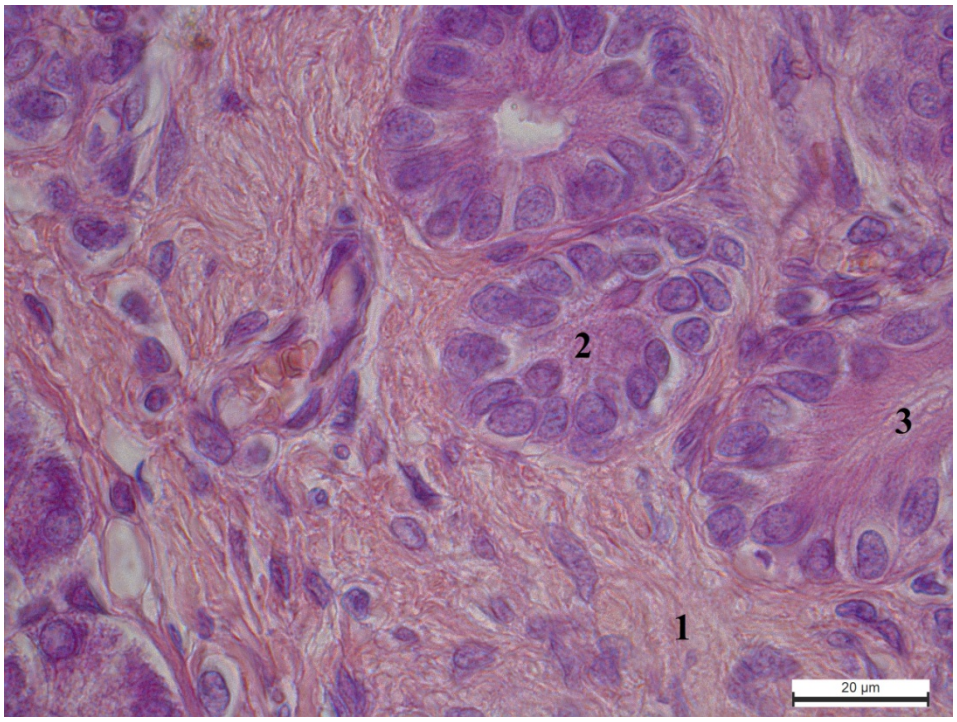


Рис. 4.6. Набрякла, розпушена, подекуди розшарована власна пластинка слизової оболонки спільної жовчної протоки (1) білого щура через 4 тижні експерименту. Забарвлення гематоксиліном і еозином.
Мікрофотографія. Зб.: х1000.
Позначення: 2 – деструктурована, зміщена в напрямку епітеліального пласту залоза слизової оболонки спільної жовчної протоки, 3 – застій секрету у просвіті залози слизової оболонки спільної жовчної протоки.

Таким чином, середнє значення поздовжнього діаметра спільної жовчної протоки збільшувалося у 2,77 раза, порівняно з нормою, і у 1,71 раза, порівняно з попереднім терміном експерименту; середнє значення поперечного діаметра – у 2,68 і 1,69 раза відповідно, а середнє значення товщини стінки спільної жоічної протоки зростало у 1,48 раза, порівняно з нормою і у 1,54 раза, порівняно з попереднім терміном експерименту. Виявлено суттєві зміни морфометричних показників судин гемомікроциркуляторного русла експриментальних тварин, зокрема діаметр артеріол стінки спільної жовчної протоки через 4 тижні введення налбуфіну

збільшувався на 64,08%, капілярів – на 18,33%, венул – на 26,14%.

Рис. 4.7. Деструктуровані пучки гладких міоцитів м’язової оболонки спільної жовчної протоки (1) білого щура через 4 тижні експерименту. Забарвлення гематоксиліном і еозином. Мікрофотографія. Зб.: х1000. Позначення: 2 – просвіт деформованої залози слизової оболонки стінки спільної жовчної протоки, 3 – власна пластинка слизової оболонки стінки спільної жовчної протоки, 4 – розпушена адвентиційна оболонка стінки спільної жовчної протоки.

Проведений морфометричний аналіз показав достовірне збільшення поздовжнього і поперечного діаметрів просвіту печінкових проток до (204,10±3,96) мкм і (110,12±5,21) мкм відповідно, а також товщини стінки печінкових проток до (177,51±5,78) мкм. Морфометричне дослідження сегментарних жовчних проток показало достовірне зменшення поперечного діаметра їхнього просвіту до (40,20±0,53) мкм, при цьому значне збільшення поздовжнього діаметра до (83,76±1,24) мкм, що свідчить про втрату форми просвіту сегментарних жовчних проток, значне видовження,

як це видно на рис. 4.8.

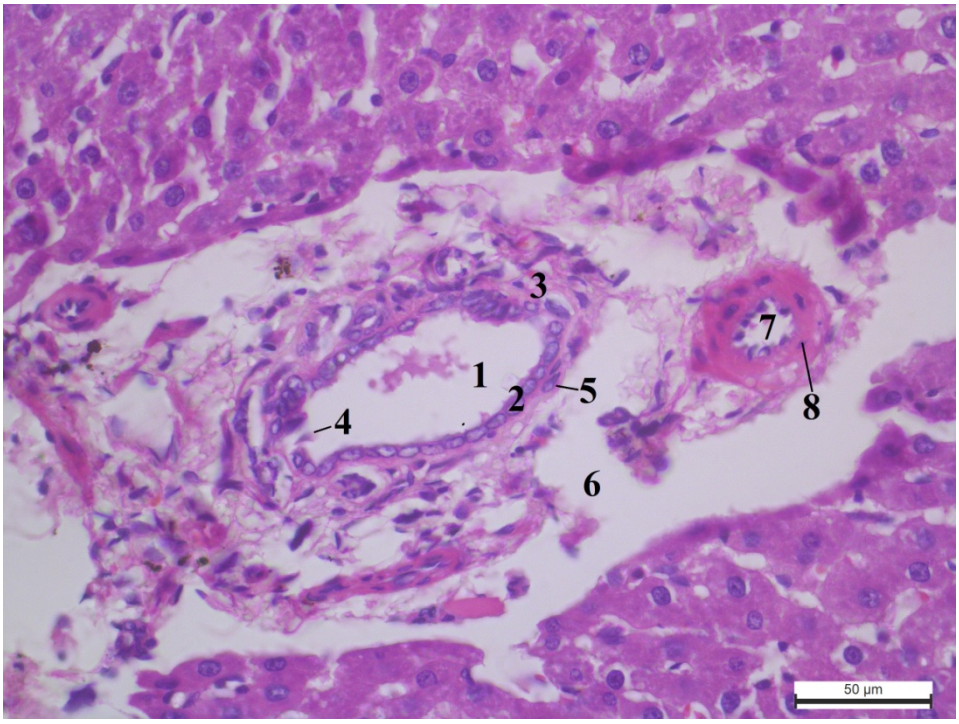


Рис. 4.8. Видовжений просвіт внутрішньопечінкової частини сегментарної жовчної протоки (1) білого щура через 4 тижні введення налбуфіну. Забарвлення гематоксиліном і еозином. Мікрофотографія. Зб.: х400. Позначення: 2 – ділянка стоншення стінки внутрішньопечінкової частини сегментарної жовчної протоки, 3 – ділянка потовщення стінки внутрішньопечінкової частини сегментарної жовчної протоки, 4 – ділянка десквамації епітелію слизової оболонки стінки внутрішньопечінкової частини сегментарної жовчної протоки у просвіт протоки, 5 – ділянка відшарування адвентиційної оболонки, 6 – навколопротоковий набряк, 7 – просвіт артеріоли, 8 – потовщена стінка артеріоли.

У цей термін експерименту виявлено значне розширення портальних трактів внаслідок набряку сполучної тканини, нерівномірність товщини (подекуди стоншення, подекуди потовщення), а навіть порушення цілісності епітеліального пласту стінки деяких сегментарних проток (переважно у їхніх внутрішньопечінкових частинах), відшарування адвентиційної оболонки,

значне потовщення стінок артеріол. Товщина стінки сегментарних жовчних проток в цей термін експерименту становила (24,65±0,65) мкм.

Через 4 тижні експериментального впливу налбуфіну відмічали на тлі деструкції печінкових часточок структурні зміни міжчасточкових жовчних проток, деформацію та розширення їхнього просвіту, проліферацію міжчасточкових жовчних проток (рис. 4.9).

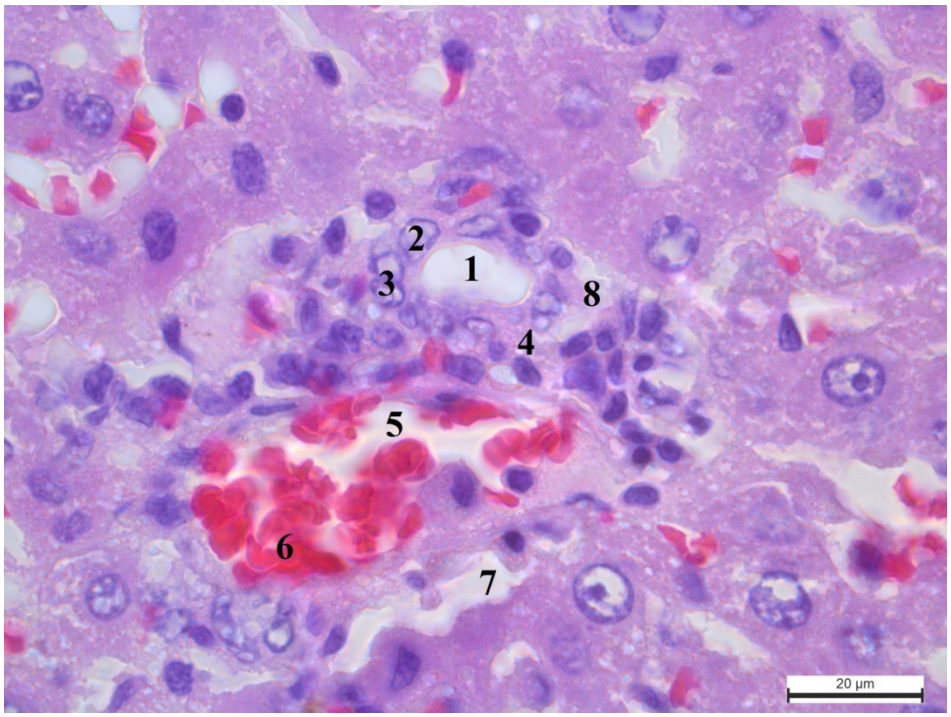


Рис. 4.9. Фрагмент печінки білого щура з деформованою міжчасточковою жовчною протокою та розширеною міжчасточковою веною через 4 тижні введення налбуфіну. Забарвлення гематоксиліном і еозином. Мікрофотографія. Зб.: х1000. Позначення: 1 – деформований просвіт міжчасточкової жовчної протоки, 2 – стінка міжчасточкової жовчної протоки, 3 – проліферація міжчасточкової жовчної протоки, 4 – дефект стінки міжчасточкової жовчної протоки, 5 – просвіт розширеної міжчасточкової вени, 6 – формування пристінкового тромба у просвіті міжчасточкової вени, 7 – навколосудинний набряк, 8 – навколопротоковий набряк.

Діаметр просвіту міжчасточковихпроток становив (11,13±0,91) мкм, а

також констатували потовщення їхньої стінки до (5,47±0,36) мкм. Холангіоцити часто без чітких контурів, їхні ядра великі, деформовані, набряклі, спостерігали випини епітелію в просвіт проток. Власна пластинка міжчасточкових жовчних проток набрякла, розпушена, подекуди розшарована. У просвітах міжчасточкових жовчних проток – застій секрету. Портальні тракти розширені внаслідок набряку строми. Просвіти портальних судин розширені, заповнені клітинами крові, ендотеліоцити набряклі, нерівномірно розміщені по внутрішній поверхні судин, в поодиноких судинах виявлено десквамацію ендотелію в просвіт судини, периваскулярно – набряк.

Через 6 тижнів перебігу експерименту стінка позапечінкових жовчних проток деструктурована (рис. 4.10).

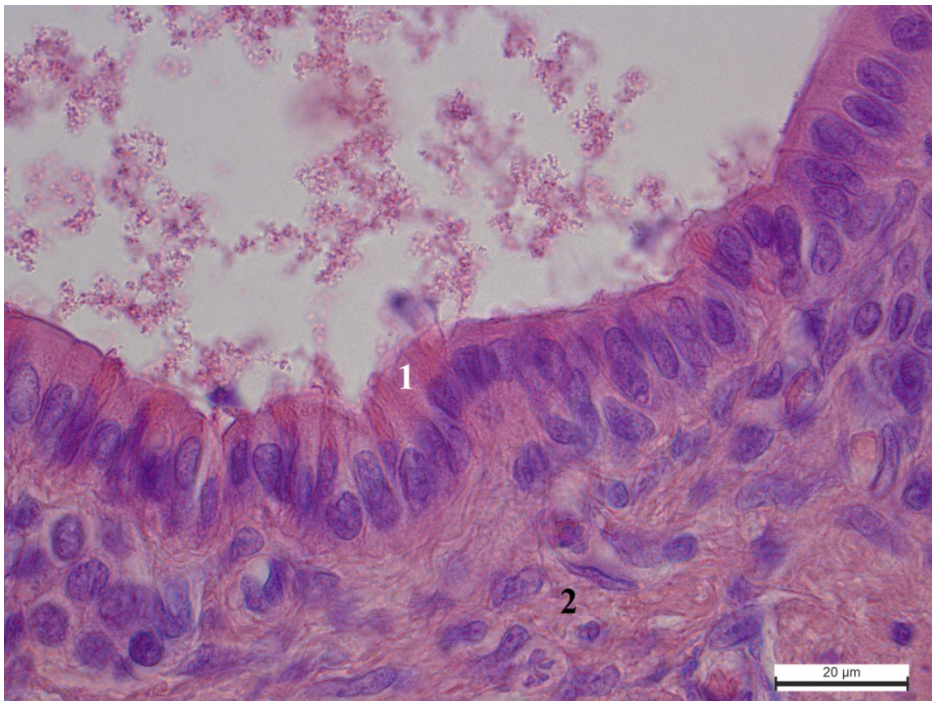


Рис. 4.10. Деструктурована стінка печінкової протоки білого щура через 6 тижнів експерименту. Забарвлення гематоксиліном і еозином. Мікрофотографія. Зб.: х1000.

Позначення: 1 – епітеліальний пласт слизової оболонки печінкової протоки, 2 – власна пластинка слизової оболонки стінки печінкової протоки з дезорганізованими слизовими залозами.

Пласт холангіоцитів дезорганізований, утворював численні складки, виявлено проліферацію холангіоцитів, десквамацію їх і формування химерних фігур, що свідчить про метаплазію (рис. 4.11).

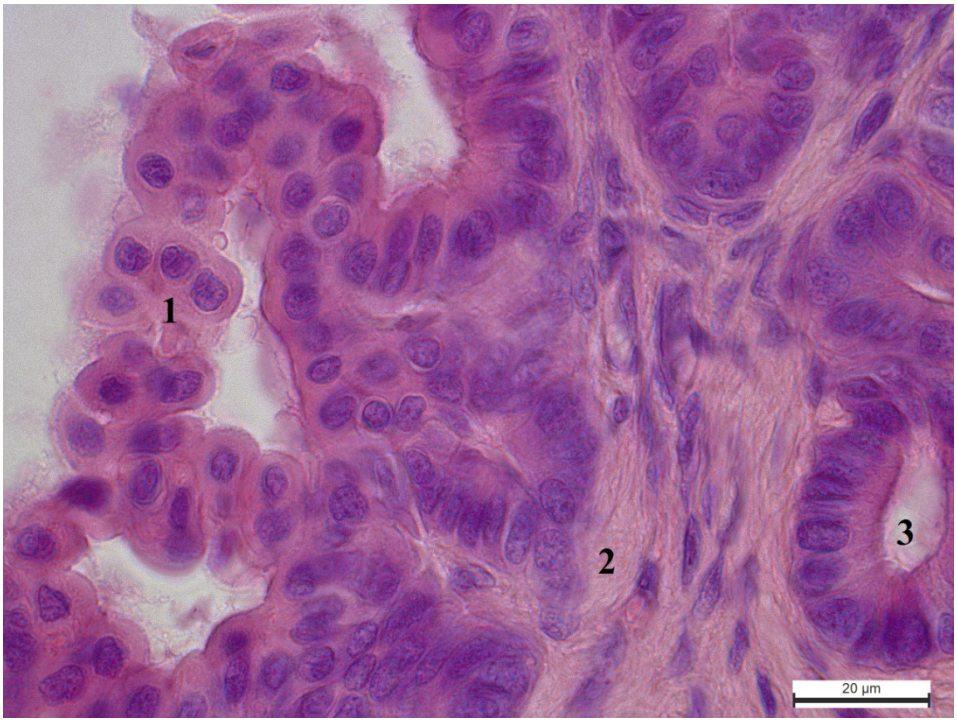


Рис. 4.11. Деформований епітеліальний пласт слизової оболонки стінки спільної жовчної протоки (химрна фігура) (1) білого щура через 6 тижнів введення налбуфіну. Забарвлення гематоксиліном і еозином. Мікрофотографія. Зб.: х1000. Позначення: 2 – ущільнена власна пластинка слизової оболонки стінки спільної жовчної протоки, 3 – просвіт слизової залози стінки спільної жовчної протоки.

В окремих місцях виявлено стоншення епітеліального пласту внаслідок десквамації холангіоцитів. Подекуди спостерігали сплющення холангіоцитів, що свідчило про їх атрофію, відмічали поліморфізм їхніх ядер, ядра втрачали своє розміщення в центрі клітини, зміщувалися до апікальної поверхні клітини, міжклітинні контакти порушені, розширені, спостерігали формування жовчного корка (рис. 4.12).

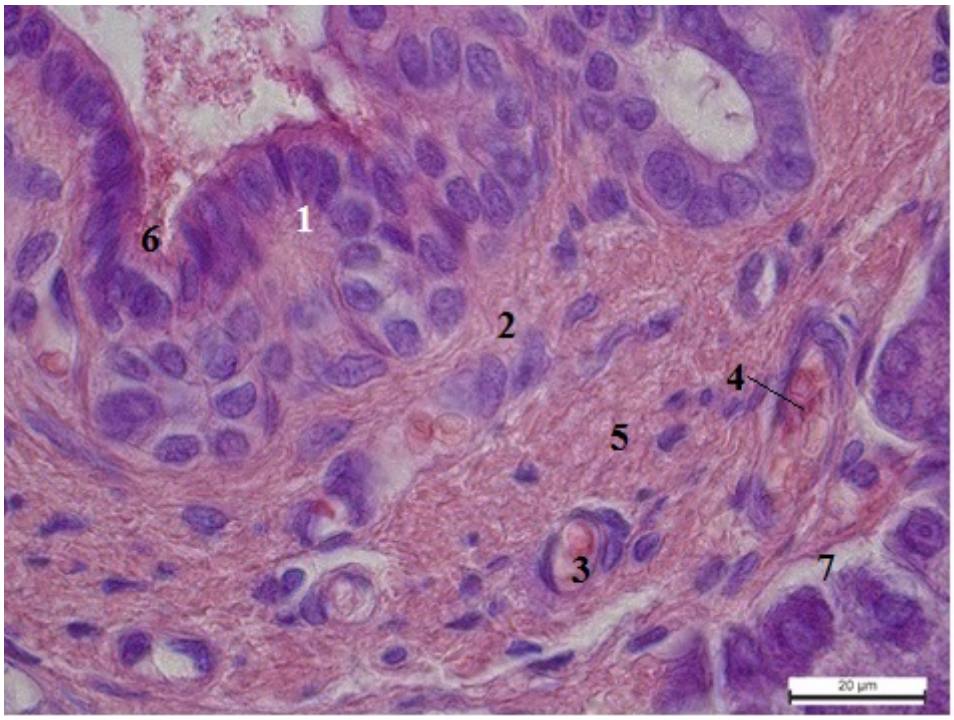


Рис. 4.12. Деструктивно змінена стінка спільної жовчної протоки білого щура через 6 тижнів експерименту. Забарвлення гематоксиліном і еозином. Мікрофотографія. Зб.: х1000. Позначення: 1 – епітеліоцити зміненої форми, з поліморфними ядрами, в стані набряку, 2 – розпушена власна пластинка слизової оболонки стінки спільної жовчної протоки, 3 – гіперемійований капіляр, 4 – пристінковий тромб у просвіті венули, 5 – дрібновакуольна дистрофія позаклітинної речовини м’язової оболонки стінки спільної жовчної протоки, 6 – жовчний корок, 7 – розшарована адвентиційна оболонка стінки спільної жовчної протоки.

Власна пластинка стінки спільної жовчної протоки розшарована, просвіти залоз нерівномірні, втратили правильну форму, переважно розширені, заповнені вмістом. Пучки гладких міоцитів розділені грубими прошарками сполучної тканини, спостерігали дрібновакуольну дистрофію міжклітинної речовини м’язової оболонки стінок позапечінкових жовчних проток (рис. 4.13).

Адвентиційна оболонка в стані набряку, подекуди не диференціюється (рис. 4.14).

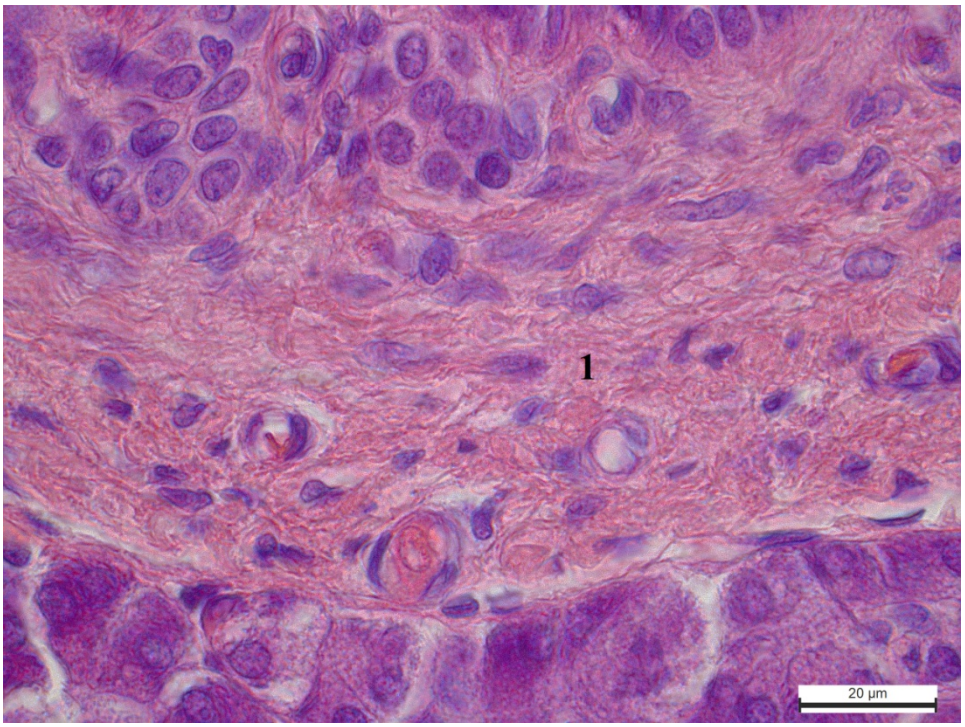


Рис. 4.13. Дрібновакуольна дистрофія м’язової оболонки стінки спільної жовчної протоки (1) білого щура через 6 тижнів експерименту. Забарвлення гематоксиліном і еозином. Мікрофотографія. Зб.: х1000.

При проведенні морфометричного аналізу часто неможливо було визначити поперечний діаметр просвіту спільної жовчної протоки, оскільки стінки її спадалися (склеювалися),просвіт протоки був деформований, поздовжній діаметр просвіту коливався від 294,88 мкм до 386,46 мкм ($p<0,05$), товщина стінки спільної жовчної протоки становила (177,82±27,72)мкм, що достовірно більше від показника контрольних тварин, але достовірно менше від показника експериментальних тварин на попередньому терміні експерименту, що підтверджує розвиток дистрофічно-дегенеративних процесів у стінці спільної жовчної протоки через 6 тижнів впливу налбуфіну.

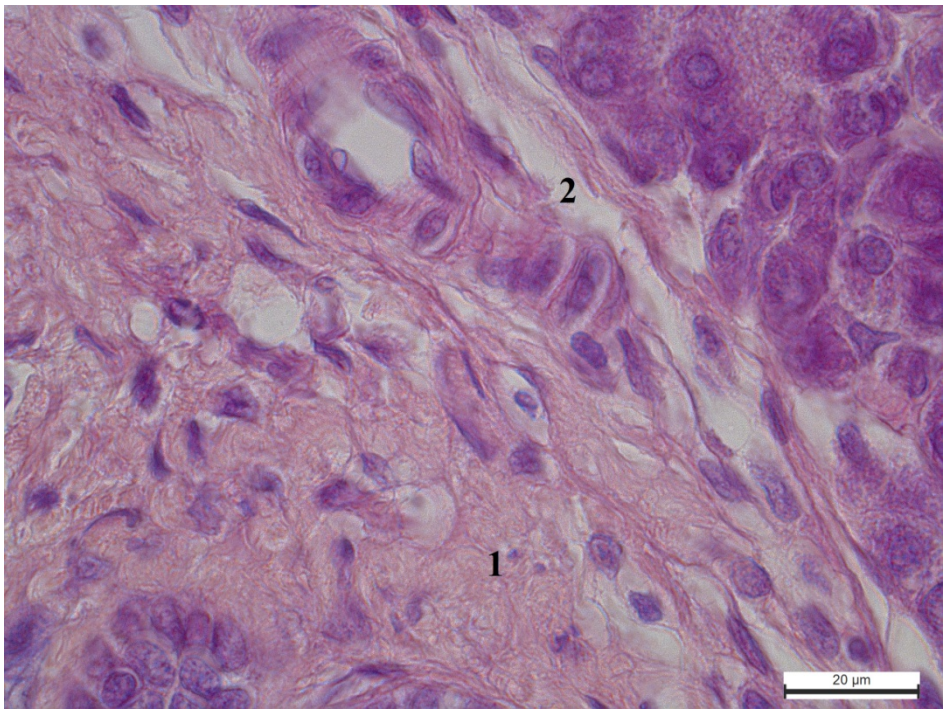


Рис. 4.14. Набряк адвентиційної оболонки спільної жовчної протоки (2) білого щура через 6 тижнів введення налбуфіну. Забарвлення гематоксиліном та еозином. Мікрофотографія. Зб.: х1000.
Позначення: 1 – дрібновакуольна дистрофія м'язової оболонки стінки спільної жовчної протоки.

У цей термін експерименту виявляли також значні зміни судин гемомікроциркуляторного русла стінки спільної жовчної протоки, зокрема розширення венул, стінка артеріол потовщена внаслідок плазматичного просякання, склерозу та гіалінозу, периваскулярно – набряк, лімфоцитарні інфільтрати. Капіляри гіперемійовані внаслідок еритроцитарного стазу. У просвіті венул виявлено явища сепарації крові на плазму та клітини крові. Периваскулярно виявлялися дрібні лімфоцитарні інфільтрати. Діаметр артеріол в цей термін експерименту становив (22,14±0,04) мкм, капілярів – (6,76±0,04) мкм, венул – (31,95±0,06) мкм, індекс Вогенфорта артеріол достовірно збільшувався до 238,24±16,79, що свідчило про значне потовщення стінки артеріол.

Морфометричний аналіз печінкових проток показав, що введення експериментальним білим щурам налбуфіну впродовж 6 тижнів призводило до збільшення середнього значення поздовжнього діаметра їхнього просвіту у 2,45 раза, порівняно з нормою, та у 1,53 раза, порівняно з попереднім терміном, але до змешення середнього значення поперечного діаметра у 1,50 раза, порівняно з попереднім терміном, що свідчило про деформацію просвіту печінкових проток, зокрема видовження просвіту проток на поперечному зрізі. Середнє значення товщини стінки печінкових проток було більшим у 1,51 раза, порівняно з нормою, але меншим в 1,13 раза, порівняно з попереднім терміном, що можна обгрунтуватидегенеративно-дистрофічними процесами у м’язовій оболонці стінки печінкової протоки, але потовщенням епітеліального пласту внаслідок його розшарування, проліферації холангіоцитів, набряку. Щодо сегментарних жовчних проток, то морфометричне дослідження показало достовірне збільшення як поздовжнього, так і поперечного їхніх діаметрів, що підтвердило виявлену нами на гістологічних препаратах стійку дилатацію сегментарних жовчних проток, що є проявом дуктулярної реакції (рис. 4.15). Середнє значення поздовжнього діаметра просвіту внутрішньопечінкових частин сегментарних проток збільшувалося у 2,02 раза, порівняно з нормою і в 1,45 раза, порівняно з попереднім терміном, середнє значення поперечного діаметра – в 1,21 і 1,74 раза відповідно. Товщина стінки внутрішньопечінкових частин сегментарних жовчних проток була нерівномірною, ділянки стоншення чергувалися з ділянками потовщення, але переважало стоншення стінки, що підтвердилося зменшенням середнього значення товщини стінки внутрішньопечінкових частин сегментарних жовчних проток до (20,12±0,46) мкм. У поодиноких сегментарних протоках, зокрема в позапечінкових їх частинах виявлено, як і у спільній жовчній протоці, проліферацію холангіоцитів, відшарування їх і формування химерних фігур (рис. 4.16).

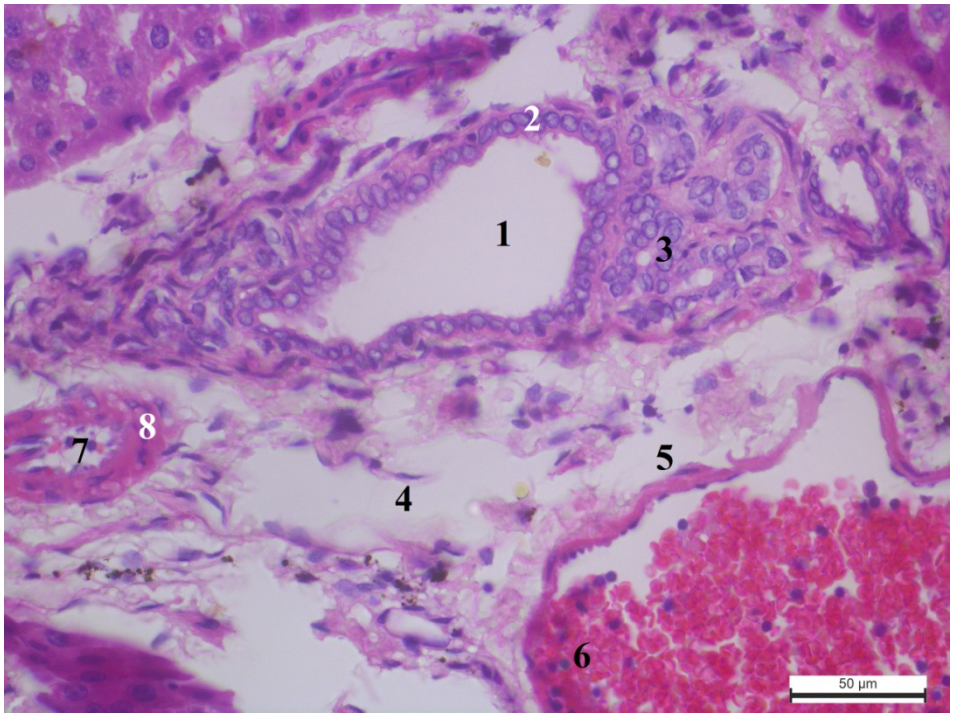


Рис. 4.15. Дилатована внутрішньопечінкова частина сегментарної жовчної протоки білого щура через 6 тижнів введення налбуфіну. Забарвлення гематоксиліном і еозином. Мікрофотографія. Зб.: х400.
Позначення: 1 – деформований просвіт внутрішньопечінкової частини сегментарної жовчної протоки, 2 – ділянка стоншення стінки внутрішньопечінкової частини сегментарної жовчної протоки, 3 – ділянка потовщення стінки внутрішньопечінкової частини сегментарної жовчної протоки, 4 – навколопротоковий набряк, 5 – навколосудинний набряк, 6 – пристінковий тромб у просвіті сегментарної вени, 7 – просвіт артеріоли, 8 – потовщена стінка артеріоли.

Через 6 тижнів перебігу експерименту міжчасточкові жовчні протоки деструктуровані, їхні просвіти нерівномірні, втратили правильну форму, переважно розширені, діаметр їх зростав до (18,22±4,34) мкм, заповнені вмістом (детрит з суміші жовчі, слизу, залишків злущених холангіоцитів).

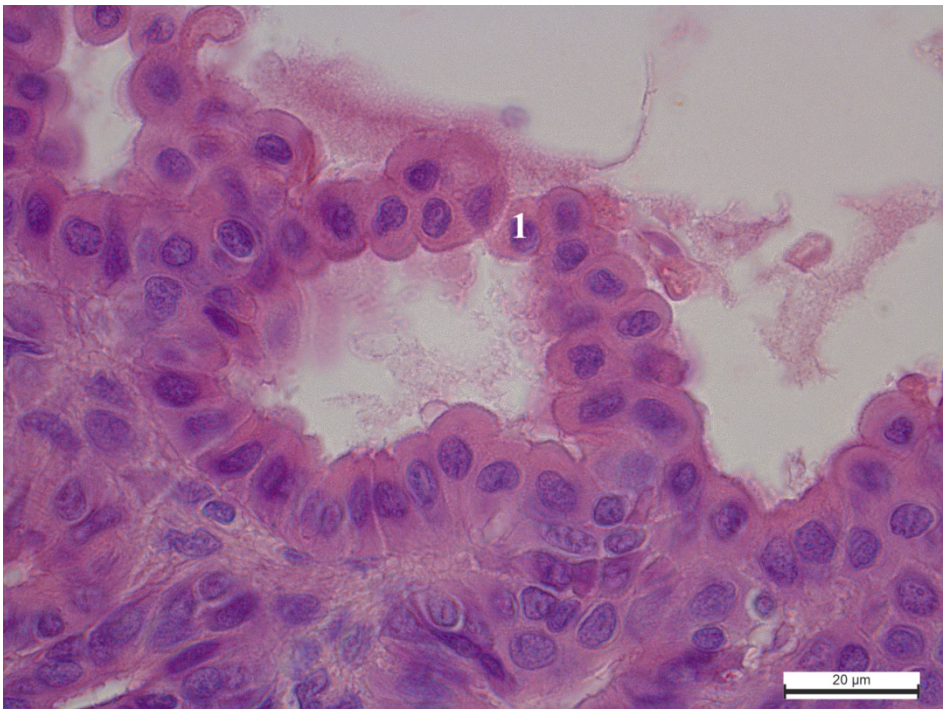


Рис. 4.16. Химерна фігура епітеліального пласта слизової оболонки стінки сегментарної жовчної протоки білого щура через 6 тижнів введення налбуфіну. Забарвлення гематоксиліном і еозином.
Мікрофотографія. Зб.: х1000. Позначення: 1 – епітеліальний пласт слизової оболонки стінки спільної жовчної протоки.

Стінки міжчасточкових жовчних проток деформовані, товщина їх зростала до (6,66±1,12) мкм. Клітинний пласт проток дезорганізований, в окремих місцях виявлено стоншення епітеліального пласту, відшарування холангіоцитів у просвіт жовчної протоки, холангіоцити набували приплюснотої форми, що свідчить про їх атрофію, відмічали поліморфізм їхніх ядер, ядра втрачали своє розміщення в центрі клітини.

Власна пластинка стінки міжчасточковихпроток розшарована, перервна, фрагментована (рис. 4.17). У цей термін експерименту спостерігали навколопротоковий набряк, розширення міжчасточкових портальних трактів внаслідок наростання набряку, портальний фіброз, “варикозне” розширення вен міжчасточкових портальних трактів, виразну гладком’язову гіперплазію міжчасточкових артерій, стінка артерій

потовщена внаслідок плазматичного просякання, склерозу та гіалінозу.

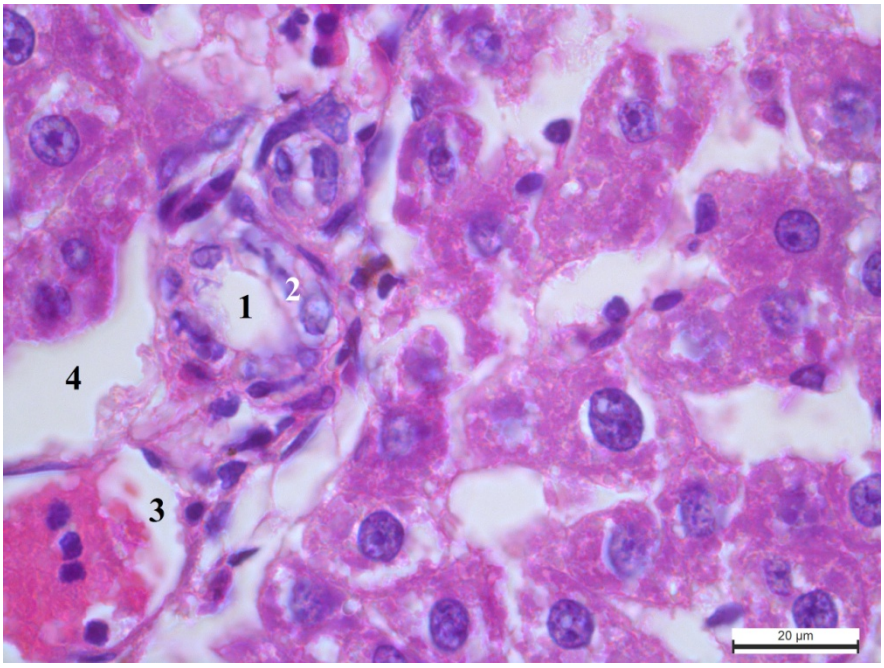


Рис. 4.17. Фрагмент печінки (в стані вакуольної дистрофії) білого щура з міжчасточковою жовчною протокою та міжчасточковою веною через 6 тижнів введення налбуфіну. Забарвлення гематоксиліном і еозином. Мікрофотографія. Зб.: х1000. Позначення: 1 – просвіт міжчасточкової жовчної протоки, 2 – стінка збереженої міжчасточкової протоки, 3 – міжчасточкова вена, 4 – навколопротоковий та навколосудинний набряк.

У судинах міжчасточкових портальних трактів виявляли явища продуктивного васкуліту з облітерацією просвіту, сепарацію крові, лейкостаз та лейкодіапедез у венозному компоненті кровоносного русла, що є ознакою запалення, периваскулярно – лімфоцитарні інфільтрати.

Застосований нами морфометричний аналіз поза- та внутрішньопечінкових жовчних проток, а також судин гемомікроциркуляторного русла стінки спільної жовчної протоки дозволив оцінити морфологічний стан жовчних проток в нормі та за умов 6-тижневого введення налбуфіну. Виразно виступає зв’язок між глибиною структурних перетворень компонентів стінки жовчних проток при тривалому впливі опіоїду та морфометричними показниками.

Динаміку змін поздовжнього діаметра просвіту спільної жовчної

протоки білого щура впродовж шести тижнів введення налбуфіну наведено в табл. 4.1.

*Таблиця 4.1*

**Поздовжній діаметр просвіту спільної жовчної протоки білого щура (мкм)**

| Показники | Контроль | Через 2 тижні | Через 4 тижні | Через 6 тижнів |
|---|---|---|---|---|
| M | 167,13 | 271,10 | 462,12 | 333,25 |
| M | 11,21 | 12,22 | 23,29 | 38,57 |
| *Δ* | 12,96 | 13,55 | 21,50 | 50,79 |
| P | | p<0,05 | p<0,05 | p<0,05 |

Примітка: p – достовірна різниця між показниками досліду і контролю.

Схематичне відображення порівняння поздовжнього діаметра просвіту спільної жовчної протоки білого щура впродовж шести тижнів введення налбуфіну представлено на 3D-діаграмі (рис. 4.18).

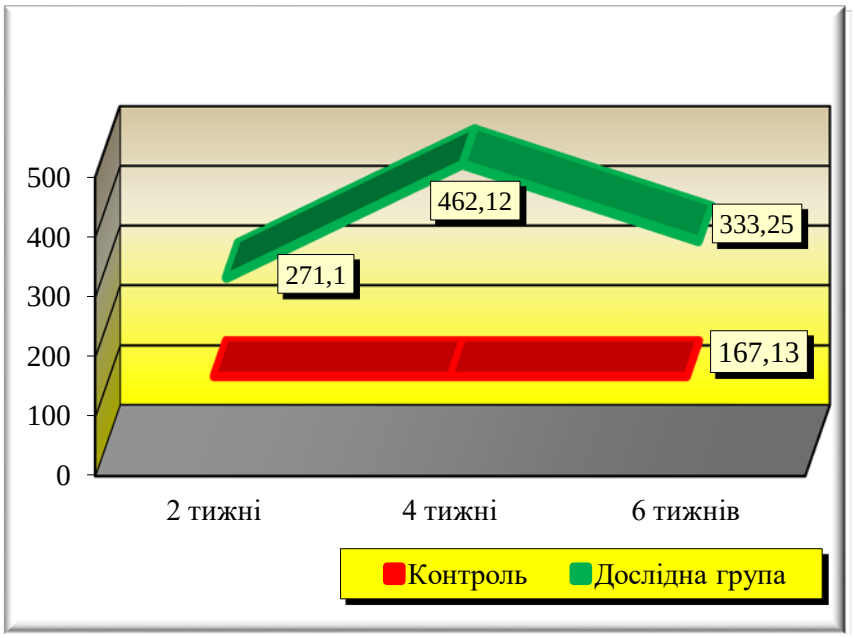


Рис. 4.18. Порівняння поздовжнього діаметра (мкм) просвіту спільної жовчної протоки білого щура впродовж шести тижнів впливу опіоїду.

Динаміку змін поперечного діаметра просвіту спільної жовчної протоки білого щура впродовж шести тижнів введення налбуфіну наведено в табл. 4.2.

*Таблиця 4.2*

**Поперечний діаметр просвіту спільної жовчної протоки білого щура (мкм)**

| Показники | Контроль | Через 2 тижні | Через 4 тижні | Через 6 тижнів |
|---|---|---|---|---|
| M | 101,79 | 162,20 | 273,31 | 227,96 |
| m | 15,29 | 20,03 | 15,54 | 27,10 |
| *Δ* | 17,08 | 20,02 | 19,42 | 28,49 |
| p | | p<0,05 | p<0,05 | p<0,05 |

Примітка: p – достовірна різниця між показниками досліду і контролю.

Схематичне відображення змін поперечного діаметра просвіту спільної жовчної протоки білого щура впродовж шести тижнів введення налбуфіну представлено на 3D-діаграмі (рис. 4.19).




Рис. 4.19. Порівняння поперечного діаметра (мкм) просвіту спільної жовчної протоки білого щура впродовж шести тижнів впливу опіоїду.

Динаміку змін товщини стінки спільної жовчної протоки білого щура впродовж шести тижнів введення налбуфіну наведено в табл. 4.3.

*Таблиця 4.3*

**Товщина стінки спільної жовчної протоки білого щура (мкм)**

| Показники | Контроль | Через 2 тижні | Через 4 тижні | Через 6 тижнів |
|---|---|---|---|---|
| M | 145,11 | 139,20 | 214,50 | 177,82 |
| m | 4,25 | 15,76 | 14,95 | 27,22 |
| *Δ* | 4,16 | 12,87 | 17,56 | 23,25 |
| p | | p<0,05 | p<0,05 | p<0,05 |

Примітка: p – достовірна різниця між показниками досліду і контролю.

Схематичне відображення порівняння товщини стінки спільної жовчної протоки білого щура впродовж шести тижнів введення налбуфіну представлено на 3D-діаграмі (рис. 4.20).

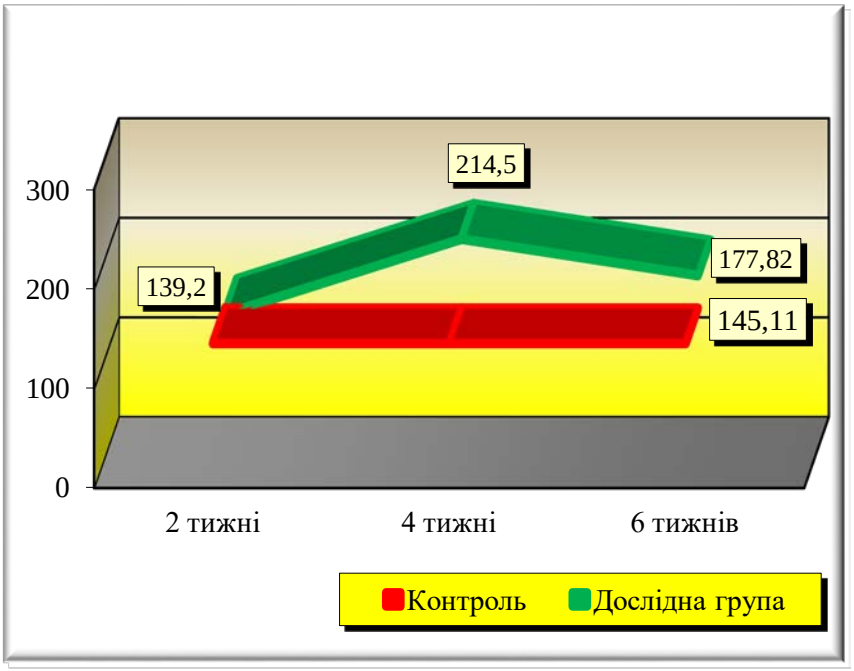


Рис. 4.20. Порівняння товщини (мкм) стінки спільної жовчної протоки білого щура впродовж шести тижнів впливу опіоїду.

Динаміку змін поздовжнього діаметра просвіту печінкової протоки білого щура впродовж шести тижнів введення налбуфіну наведено в табл. 4.4.

*Таблиця 4.4*

**Поздовжній діаметр просвіту печінкової протоки білого щура (мкм)**

| Показники | Контроль | Через 2 тижні | Через 4 тижні | Через 6 тижнів |
|---|---|---|---|---|
| M | 127,24 | 162,02 | 204,10 | 312,04 |
| m | 3,41 | 2,28 | 3,96 | 11,92 |
| *Δ* | 3,47 | 3,14 | 5,06 | 14,24 |
| p | | p<0,05 | p<0,05 | p<0,05 |

Примітка: p – достовірна різниця між показниками досліду і контролю.

Схематичне відображення порівняння поздовжнього діаметра просвіту печінкової протоки білого щура впродовж шести тижнів введення налбуфіну представлено на 3D-діаграмі (рис. 4.21).

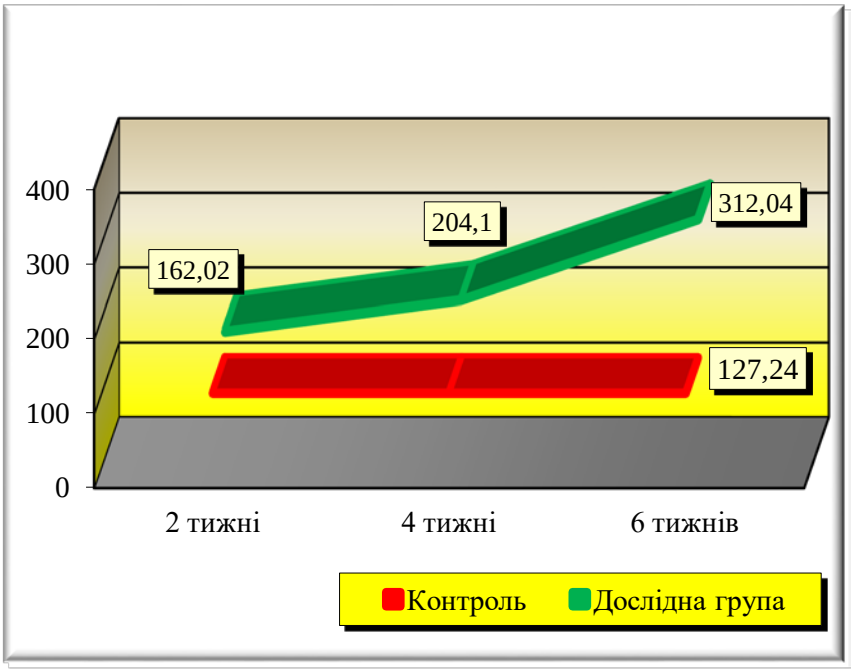


Рис. 4.21. Порівняння поздовжнього діаметра (мкм) просвіту печінкової протоки білого щура впродовж шести тижнів впливу опіоїду.

Динаміку змін поперечного діаметра просвіту печінкової протоки білого щура впродовж шести тижнів введення налбуфіну наведено в табл. 4.5.

*Таблиця 4.5*

**Поперечний діаметр просвіту печінкової протоки білого щура (мкм)**

| Показники | Контроль | Через 2 тижні | Через 4 тижні | Через 6 тижнів |
|---|---|---|---|---|
| M | 72,43 | 95,91 | 110,12 | 73,33 |
| m | 13,16 | 2,03 | 5,21 | 23,10 |
| *Δ* | 12,02 | 2,10 | 4,62 | 30,37 |
| p | | p<0,05 | p<0,05 | p<0,05 |

Примітка: p – достовірна різниця між показниками досліду і контролю.

Схематичне відображення порівняння поперечного діаметра просвіту печінкової протоки білого щура впродовж шести тижнів введення налбуфіну представлено на 3D-діаграмі (рис. 4.22).

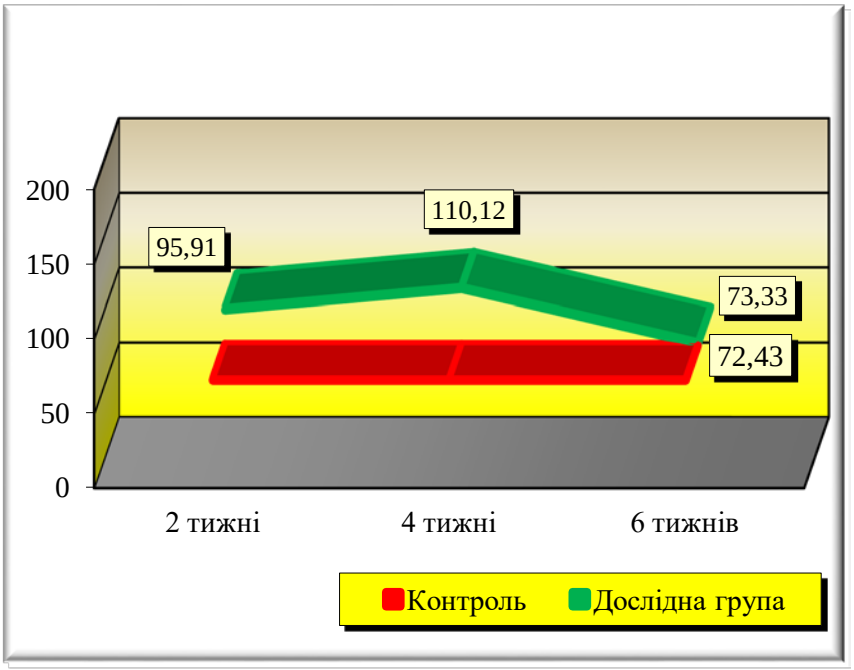


Рис. 4.22. Порівняння поперечного діаметра (мкм) просвіту печінкової протоки білого щура впродовж шести тижнів впливу опіоїду.

Динаміку змін товщини стінки печінкової протоки білого щура впродовж шести тижнів введення налбуфіну наведено в табл. 4.6.

*Таблиця 4.6*

**Товщина стінки печінкової протоки білого щура (мкм)**

| Показники | Контроль | Через 2 тижні | Через 4 тижні | Через 6 тижнів |
|---|---|---|---|---|
| M | 104,34 | 138,71 | 177,51 | 157,58 |
| m | 18,03 | 15,52 | 5,78 | 15,67 |
| *Δ* | 17,60 | 14,58 | 4,88 | 11,79 |
| p | | p<0,05 | p<0,05 | p<0,05 |

Примітка: p – достовірна різниця між показниками досліду і контролю.

Схематичне відображення порівняння товщини стінки печінкової протоки білого щура впродовж шести тижнів введення налбуфіну представлено на 3D-діаграмі (рис. 4.23).

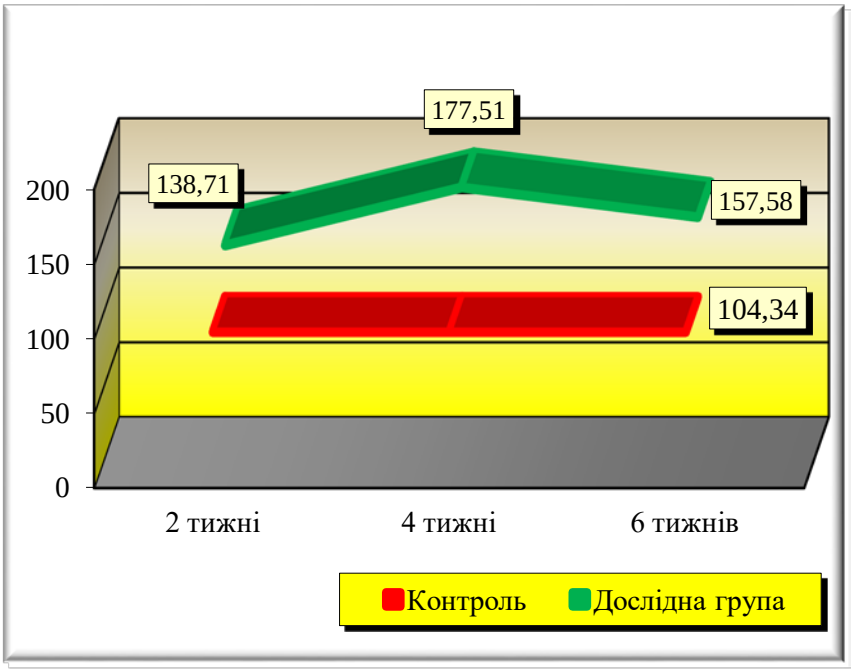


Рис. 4.23. Порівняння товщини (мкм) стінки печінкової протоки білого щура впродовж шести тижнів впливу опіоїду.

Динаміку змін поздовжнього діаметра просвіту сегментарної жовчної протоки білого щура впродовж шести тижнів введення налбуфіну наведено в табл. 4.7.

*Таблиця 4.7*

**Поздовжній діаметр просвіту сегментарної жовчної протоки білого щура (мкм)**

| Показники | Контроль | Через 2 тижні | Через 4 тижні | Через 6 тижнів |
|---|---|---|---|---|
| M | 60,14 | 64,18 | 83,76 | 121,60 |
| m | 2,16 | 1,32 | 1,24 | 4,40 |
| *Δ* | 1,74 | 1,42 | 1,39 | 4,01 |
| p | | p<0,05 | p<0,05 | p<0,05 |

Примітка: p – достовірна різниця між показниками досліду і контролю.

Схематичне відображення порівняння поздовжнього діаметра просвіту сегментарної жовчної протоки білого щура впродовж шести тижнів введення налбуфіну представлено на 3D-діаграмі (рис. 4.24).

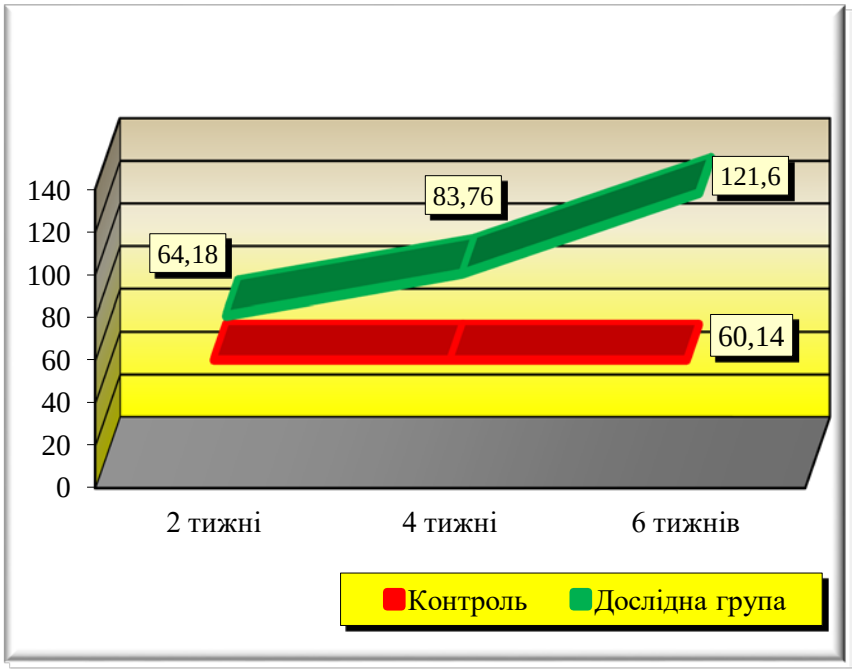


Рис. 4.24. Порівняння поздовжнього діаметра (мкм) просвіту сегментарної жовчної протоки білого щура впродовж шести тижнів впливу опіоїду.

Динаміку змін поперечного діаметра просвіту сегментарної жовчної протоки білого щура впродовж шести тижнів введення налбуфіну наведено в табл. 4.8.

*Таблиця 4.8*

**Поперечний діаметр просвіту сегментарної жовчної протоки білого щура (мкм)**

| Показники | Контроль | Через 2 тижні | Через 4 тижні | Через 6 тижнів |
|---|---|---|---|---|
| M | 57,91 | 49,60 | 40,20 | 70,23 |
| m | 1,60 | 1,80 | 0,53 | 1,39 |
| *Δ* | 1,27 | 1,94 | 0,70 | 1,56 |
| p | | p<0,05 | p<0,05 | p<0,05 |

Примітка: p – достовірна різниця між показниками досліду і контролю.

Схематичне відображення порівняння поперечного діаметра просвіту сегментарної жовчної протоки білого щура впродовж шести тижнів введення налбуфіну представлено на 3D-діаграмі (рис. 4.25).

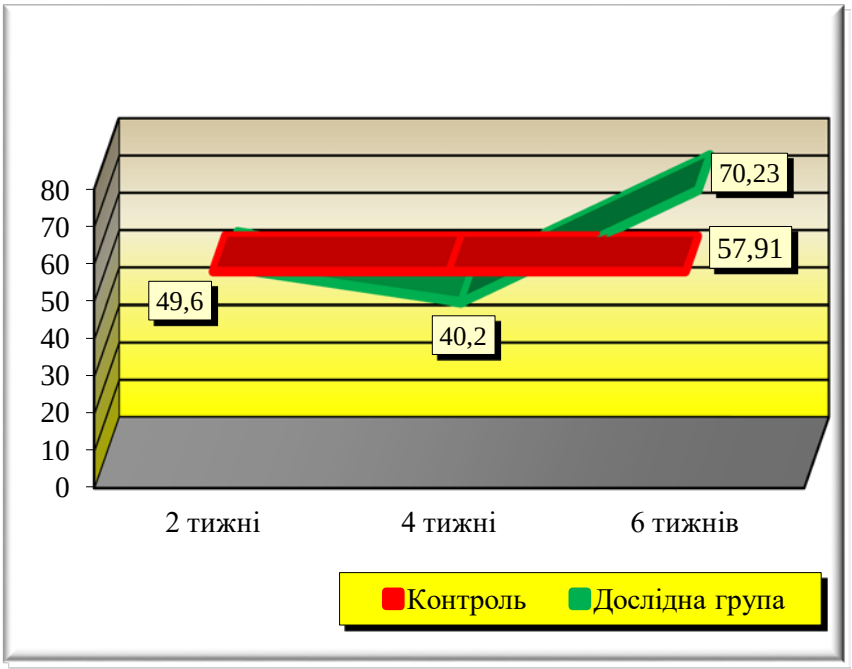


Рис. 4.25. Порівняння поперечного діаметра (мкм) просвіту сегментарної жовчної протоки білого щура впродовж шести тижнів впливу опіоїду.

Динаміку змін товщини стінки сегментарної жовчної протоки білого щура впродовж шести тижнів введення налбуфіну наведено в табл. 4.9.

*Таблиця 4.9*

**Товщина стінки сегментарної жовчної протоки білого щура (мкм)**

| Показники | Контроль | Через 2 тижні | Через 4 тижні | Через 6 тижнів |
|---|---|---|---|---|
| M | 22,15 | 22,76 | 24,65 | 20,12 |
| m | 0,44 | 0,52 | 0,65 | 0,46 |
| *Δ* | 0,32 | 0,46 | 0,71 | 0,64 |
| p | | p<0,05 | p<0,05 | p<0,05 |

Примітка: p – достовірна різниця між показниками досліду і контролю.

Схематичне відображення порівняння товщини стінки сегментарної жочної протоки білого щура впродовж шести тижнів введення налбуфіну представлено на 3D-діаграмі (рис. 4.26).

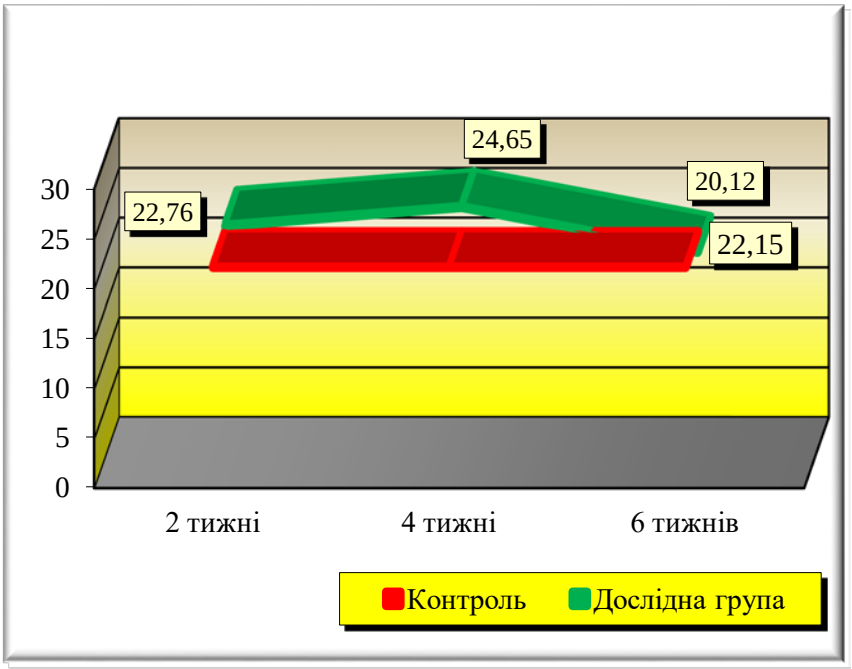


Рис. 4.26. Порівняння товщини (мкм) стінки сегментарної жовчної протоки білого щура впродовж шести тижнів впливу опіоїду.

Динаміку змін діаметра артеріол стінки спільної жовчної протоки білого щура впродовж шести тижнів введення налбуфіну наведено в табл. 4.10.

*Таблиця 4.10*

**Діаметр артеріол стінки спільної жовчної протоки білого щура (мкм)**

| Показники | Норма | Контроль | Через 2 тижні | Через 4 тижні | Через 6 тижнів |
|---|---|---|---|---|---|
| M | 20,90 | 20,40 | 21,83 | 22,01 | 22,14 |
| m | 0,21 | 0,35 | 0,06 | 0,03 | 0,04 |
| *Δ* | 0,47 | 0,77 | 0,14 | 0,08 | 0,09 |
| p | | p<0,05 | p<0,05 | p<0,05 | p<0,05 |

Примітка: p – достовірна різниця між показниками досліду і контролю.

Схематичне відображення порівняння діаметра артеріол стінки спільної жовчної протоки білого щура впродовж шести тижнів введення налбуфіну представлено на 3D-діаграмі (рис. 4.27).

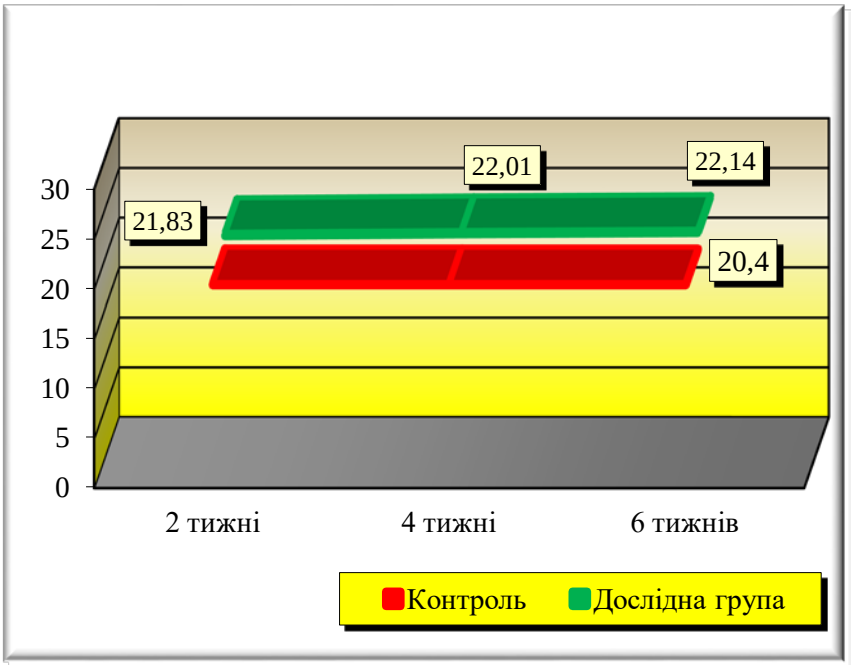


Рис. 4.27. Порівняння діаметра (мкм) артеріол стінки спільної жовчної протоки білого щура впродовж шести тижнів впливу опіоїду.

Динаміку змін діаметра капілярів стінки спільної жовчної протоки білого щура впродовж шести тижнів введення налбуфіну наведено в табл. 4.11.

*Таблиця 4.11*

**Діаметр капілярів стінки спільної жовчної протоки білого щура (мкм)**

| Показники | Норма | Контроль | Через 2 тижні | Через 4 тижні | Через 6 тижнів |
|---|---|---|---|---|---|
| M | 5,96 | 5,90 | 6,83 | 6,90 | 6,87 |
| m | 0,06 | 0,04 | 0,12 | 0,04 | 0,13 |
| *Δ* | 0,14 | 0,09 | 0,27 | 0,09 | 0,29 |
| p | | p<0,05 | p<0,05 | p<0,05 | p<0,05 |

Примітка: p – достовірна різниця між показниками досліду і контролю.

Схематичне відображення порівняння діаметра капілярів стінки спільної жовчної протоки білого щура впродовж шести тижнів введення налбуфіну представлено на 3D-діаграмі (рис. 4.28).

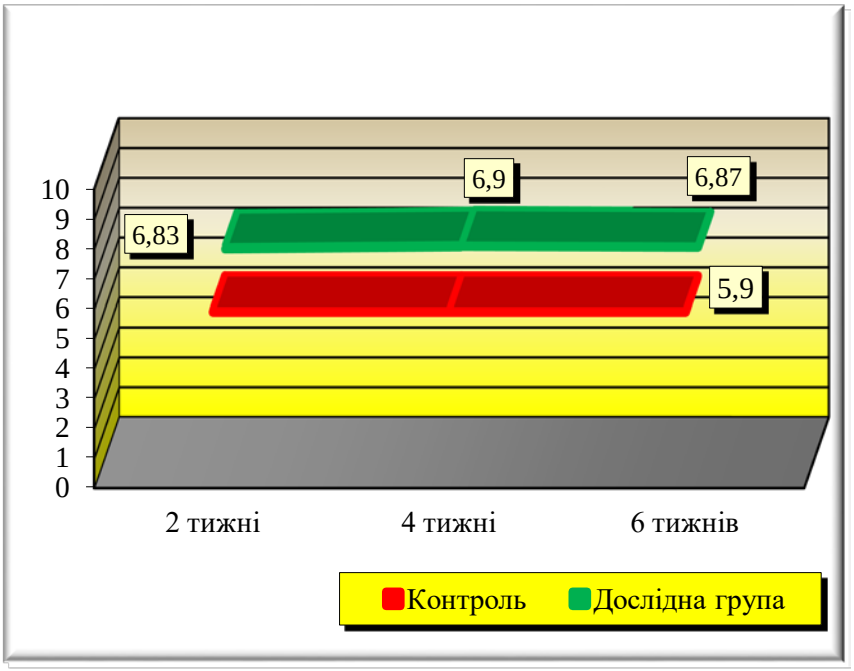


Рис. 4.28. Порівняння діаметра (мкм) капілярів стінки спільної жовчної протоки білого щура впродовж шести тижнів впливу опіоїду.

Динаміку змін діаметра венул стінки спільної жовчної протоки білого щура впродовж шести тижнів введення налбуфіну наведено в табл. 4.12.

*Таблиця 4.12*

**Діаметр венул стінки спільної жовчної протоки білого щура (мкм)**

| Показники | Норма | Контроль | Через 2 тижні | Через 4 тижні | Через 6 тижнів |
|---|---|---|---|---|---|
| M | 26,82 | 26,86 | 28,11 | 30,12 | 31,95 |
| m | 0,14 | 0,11 | 0,09 | 0,04 | 0,06 |
| *Δ* | 0,32 | 0,25 | 0,19 | 0,09 | 0,14 |
| p | | p<0,05 | p<0,05 | p<0,05 | p<0,05 |

Примітка: p – достовірна різниця між показниками досліду і контролю.

Схематичне відображення порівняння діаметра венул стінки спільної жовчної протоки білого щура впродовж шести тижнів введення налбуфіну представлено на 3D-діаграмі (рис. 4.29).

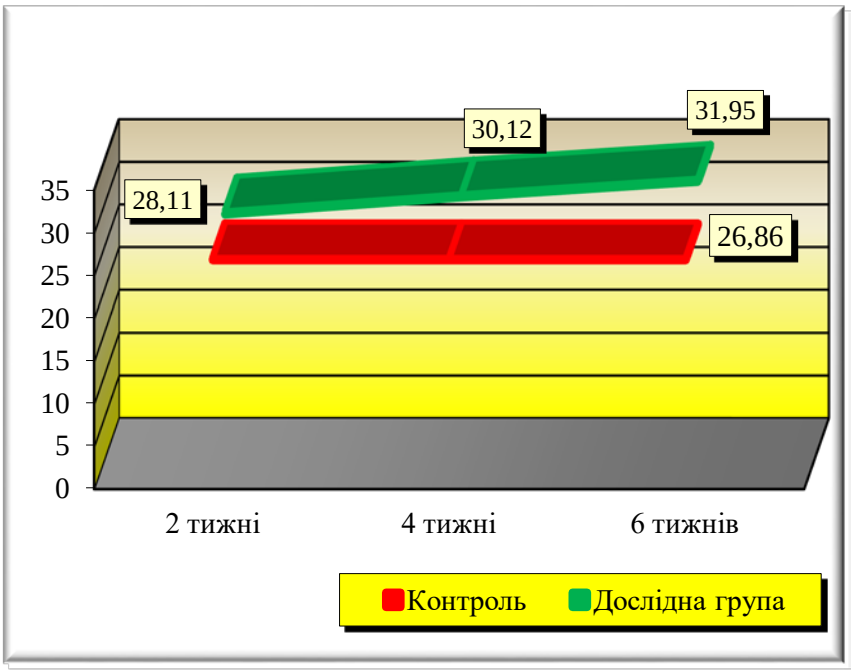


Рис. 4.29. Порівняння діаметра (мкм) венул стінки спільної жовчної протоки білого щура впродовж шести тижнів впливу опіоїду.

Динаміку змін індекса Вогенворта артеріол стінки спільної жовчної протоки білого щура впродовж експерименту наведено в табл. 4.13.

*Таблиця 4.13*

**Індекс Вогенворта артеріол стінки спільної жовчної протоки білого щура**

| Показники | Норма | Контроль | Через 2 тижні | Через 4 тижні | Через 6 тижнів |
|---|---|---|---|---|---|
| M | 141,84 | 142,48 | 132,52 | 189,16 | 238,24 |
| m | 10,72 | 9,66 | 3,74 | 2,75 | 16,79 |
| p | | p<0,05 | p<0,05 | p<0,05 | p<0,05 |

Примітка: p – достовірна різниця між показниками досліду і контролю.

Схематичне відображення порівняння індекса Вогенворта артеріол стінки спільної жовчної протоки білого щура в нормі та впродовж шести тижнів впливу налбуфіну на 3D-діаграмі (рис. 4. 30).




Рис. 4.30. Порівняння індекса Вогенворта артеріол стінки спільної жовчної протоки білого щура.

## 4.2. Вплив налбуфіну на ультраструктуру жовчних проток білого щура

Через 2 тижні введення білим щурам налбуфіну, ультраструктура стінок поза- та внутрішньопечінкових проток була переважно збережена. Проте вже в цей термін експерименту виявлено набряк мітохондрій та розширення гранулярної ендоплазматичної сітки холангіоцитів жовчних проток (рис. 4.31).

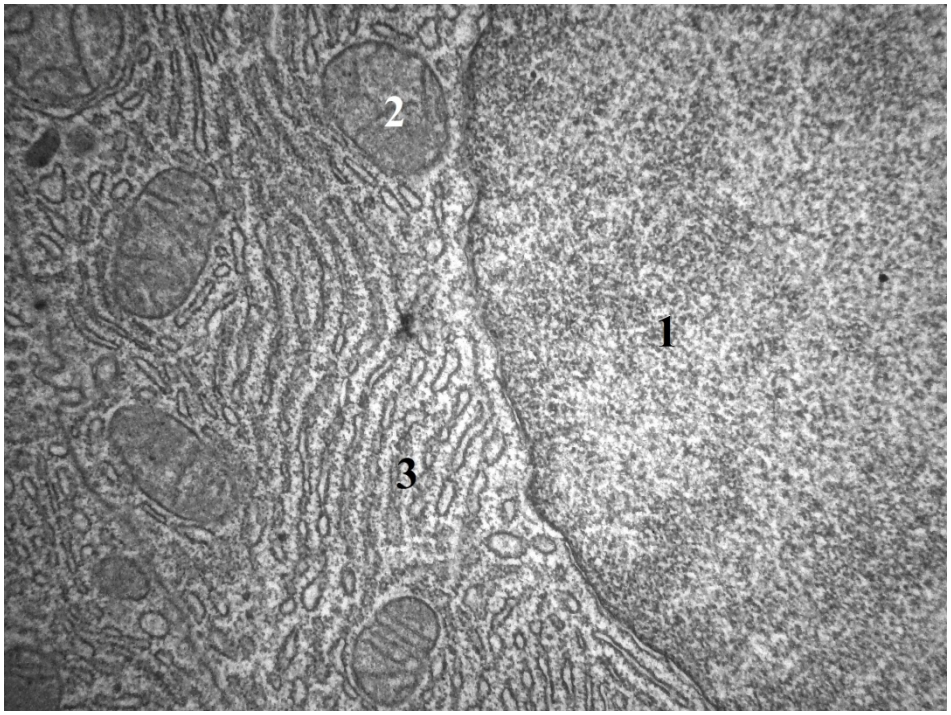


Рис. 4.31. Гіпертрофована гранулярна ендоплазматична сітка холангіоцита стінки спільної жовчної протоки (3) білого щура через 2 тижні введення опіоїду. Електронна мікрофотографія. Зб.: х8000. Позначення: 1 – ядро холангіоцита, 2 – набрякла мітохондрія холангіоцита.

При електронномікроскопічному дослідженні виявлено холангіоцити з просвітленим ядром та фрагментованими ядерцями (рис. 4.32). Ультраструктурна організація епітеліоцитів залоз слизової оболонки позапечінкових жовчних проток збережена (рис. 4.33).

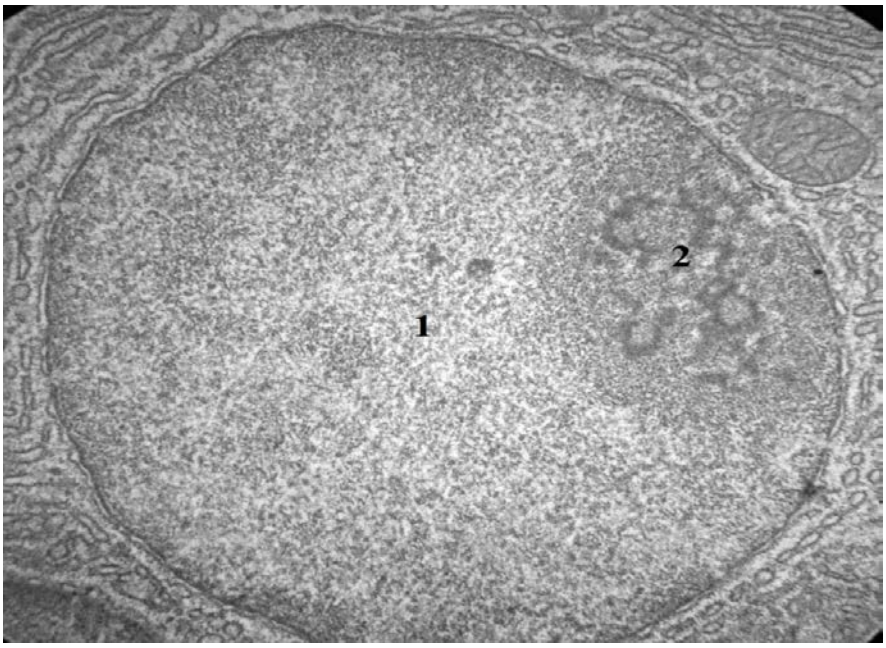


Рис. 4.32. Фрагментоване ядерце холангіоцита стінки міжчасточкової жовчної протоки (2) білого щура через 2 тижні введення опіоїду. Електронна мікрофотографія. Зб.: х12000. Позначення: 1 – ядро холангіоцита.

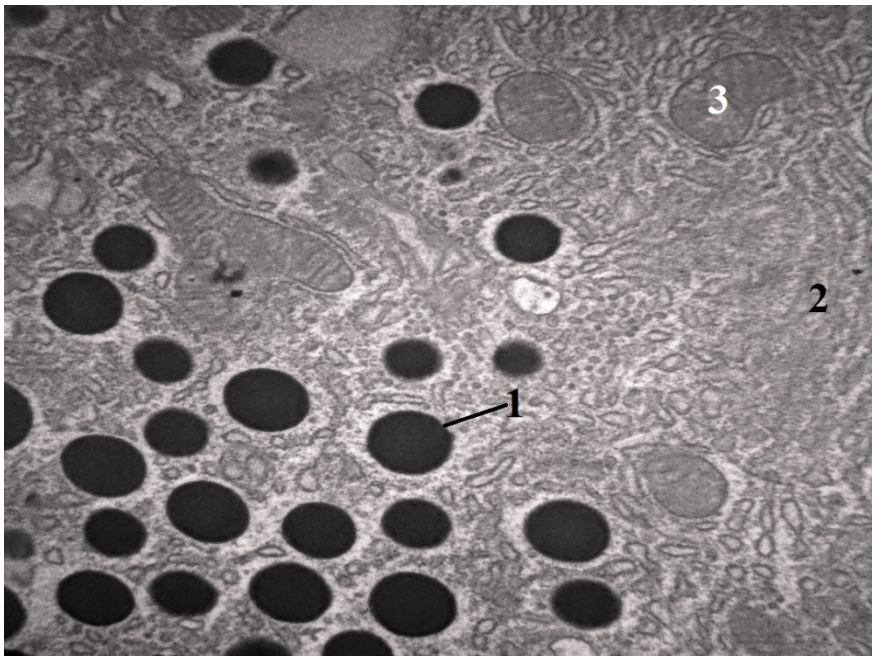


Рис. 4.33. Збережений епітеліоцит залози слизової оболонки стінки спільної жовчної протоки білого щура через 2 тижні введення опіоїду. Електронна мікрофотографія. Зб.: х12000. Позначення: 1 – секреторна гранула, 2 – гранулярна ендоплазматична сітка, 3 – набрякла мітохондрія.

В цей термін експерименту помітно незначний набряк сполучнотканинних прошарків між пучками міоцитів стінки позапечінкових жовчних проток (рис. 4.34).

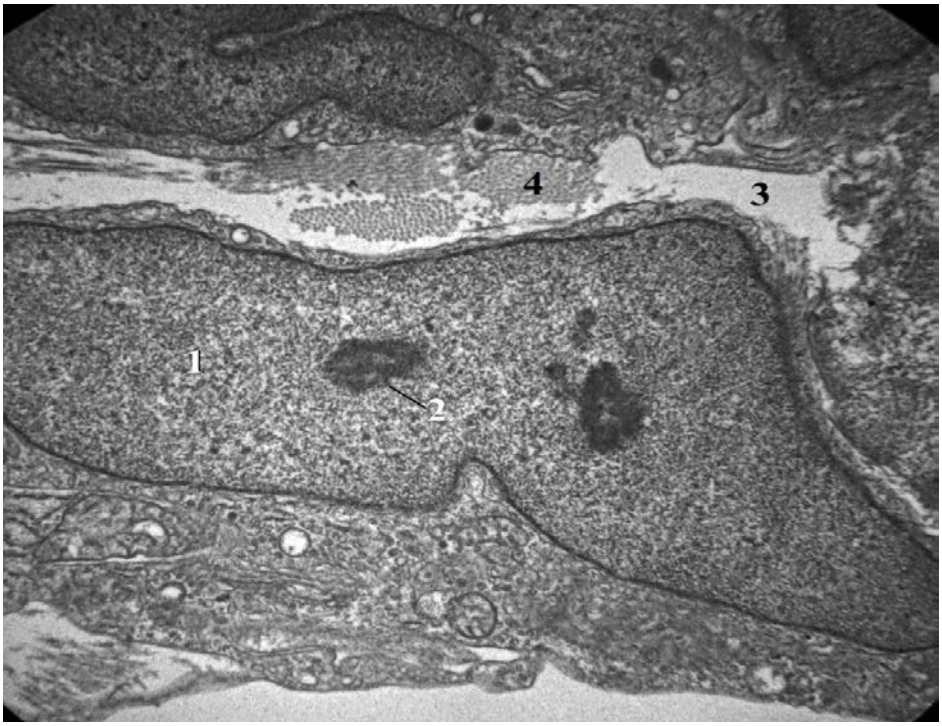


Рис. 4.34. Набряк сполучнотканинних прошарків між пучками міоцитів м'язової оболонки стінки спільної жовчної протоки (3) білого щура через 2 тижні введення опіоїду. Електронна мікрофотографія. Зб.: х8000. Позначення: 1 – ядро міоцита м'язової оболонки стінки спільної жовчної протоки, 2 – ядерце, 4 – колагенові волокна.

В цей термін експерименту помітно незначний набряк власної пластинки слизової оболонки жовчних проток (рис. 4.35).

Через 2 тижні введення налбуфіну виявлено перші ознаки ангіопатії мікросудин стінок жовчних проток, зокрема капіляри із розширеним просвітом, заповненим клітинами та плазмою крові, ядра ендотеліоцитів втрачали правильну форму, ядерна оболонка утворювала глибокі інвагінації, конденсований хроматин розподілявся переважно вздовж ядерної оболонки (рис. 4.36, рис. 4.37).

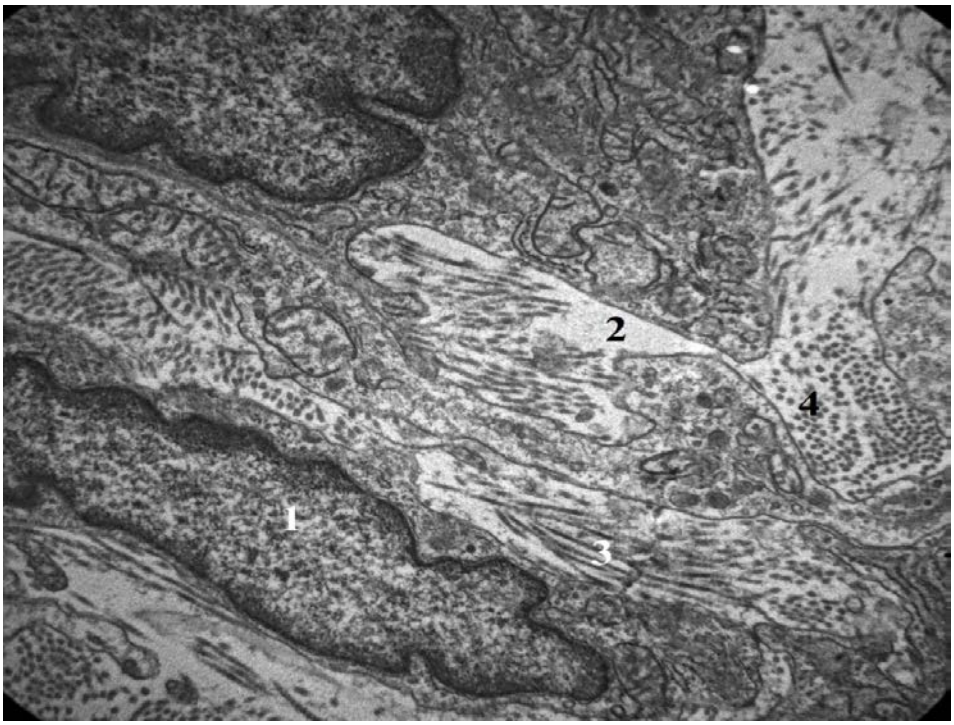


Рис. 4.35. Незначний набряк власної пластинки слизової оболонки та сполучнотканинних прошарків між пучками міоцитів стінки спільної жовчної протоки білого щура через 2 тижні введення опіоїду. Електронна мікрофотографія. Зб.: х4000.
Позначення: 1 – ядро міоцита м’язової оболонки стінки спільної жовчної протоки, 2 – ділянка набряку власної пластинки слизової оболонки стінки спільної жовчної протоки, 3 – колагенові волокна, 4 – поперечний зріз колагенових волокон.

По периферії цитоплазма одних ендотеліоцитів розширена, інших – ущільнена у вигляді смужки, містила багато мікропіноцитозних пухирців, утворювала мікроворсинки у просвіт судини, мітохондрії слабкої електронної щільності внаслідок набряку, помітні поодинокі розширені кристи.

Базальна мембрана зберігала суцільність, але в деяких ділянках уже потовщена і без чіткого зовнішнього контуру.

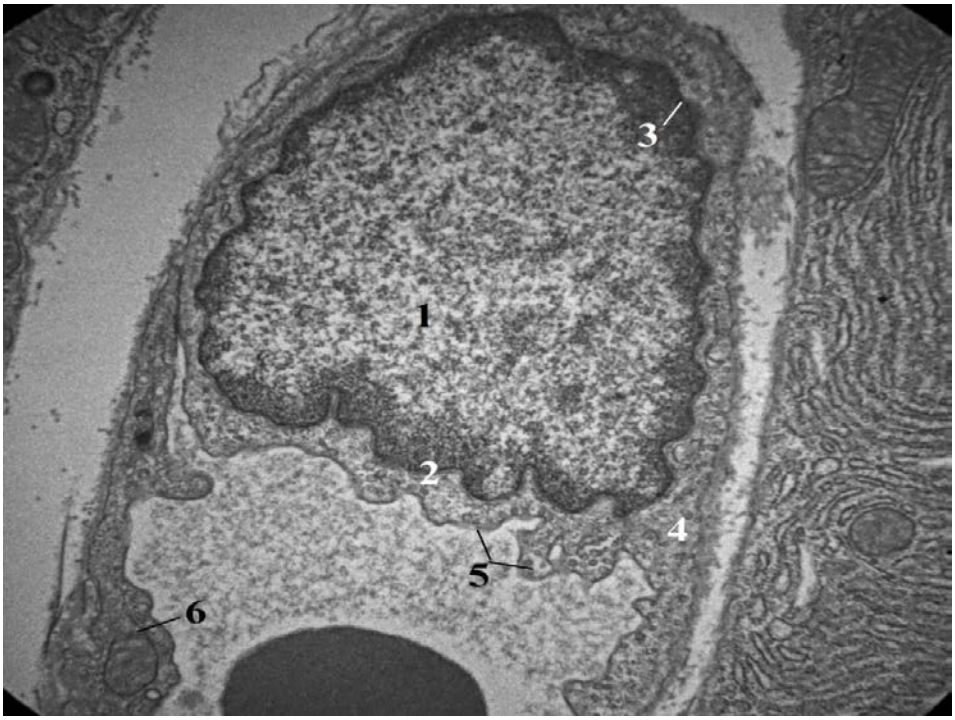


Рис. 4.36. Цитоплазматичні випини ендотеліоцита у просвіт гемокапіляра стінки сегментарної жовчної протоки (5) білого щура через 4 тижні введення опіоїду. Електронна мікрофотографія. Зб.: х4000.
Позначення: 1 – ядро ендотеліоцита, 2 – інвагінації ядерної оболонки, 3 – конденсований хроматин вздовж ядерної оболонки, 4 – цитоплазма ендотеліоцита з мікропіноцитозними пухирцями, 6 – мітохондрія з розширеними кристами.

У цей термін експерименту ми спостерігали розширені холангіоли та канальці Герінга, але звужені жовчні канальці, оскільки гепатоцити перебували у стані набряку, а саме вони формують стінку жовчних канальців. Цитоплазма гепатоцитів була помірно просвітлена, мітохондріальний апарат частково деструктурований, гранулярна та агранулярна ендоплазматичні сітки розширені, комплекс Гольджі в стані набряку, ядра зміщені до плазмолеми клітини.

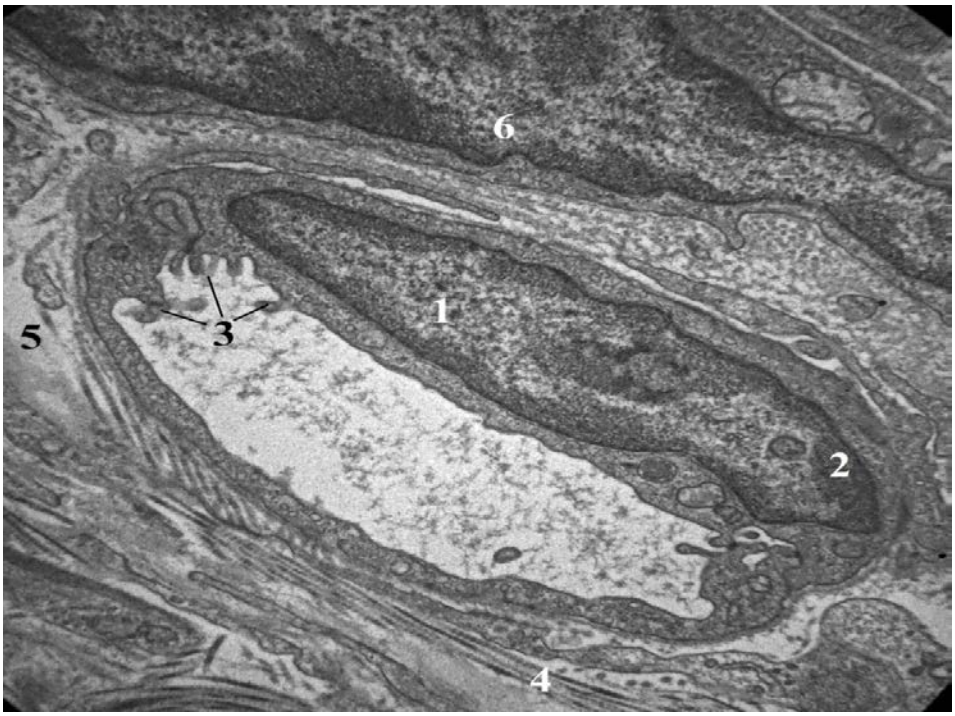


Рис. 4.37. Мікроворсинки люменальної поверхні ендотеліоцита гемокапіляра власної пластинки слизової оболонки стінки спільної жовчної протоки білого щура через 2 тижні введення налбуфіну. Електронна мікрофотографія. Зб.: х2000.

Позначення: 1 – видовжене ядро ендотеліоцита гемокапіляра, 2 – конденсований хроматин вздовж ядерної оболонки, 4 – колагенові волокна власної пластинки слизової оболонки стінки спільної жовчної протоки, 5 – навколосудинний набряк, 6 – ядро міоцита.

Через 4 тижні експерименту була порушена структура холангіоцитів поза- та внутрішньопечінкових жовчних проток. Контури холангіоцитів змінювалися, цитоплазма низької електронної щільності внаслідок набряку, багато вакуолей та піноцитозних пухирців, мітохондрії набряклі, оболонки деяких мітохондрій перервні, кристи пошкоджені, гранулярна ендоплазматична сітка деструктурована, ядра збільшені, просвітлені, ядра холангіоцитів позапечінкових жовчних проток набули округлої форми, а ядра холангіоцитів внутрішньопечінкових проток видовжувалися, ядерця

фрагментовані, краї ядерної оболонки нерівні, ядерна оболонка утворювала численні інвагінації, конденсований хроматин, розміщений по краях ядра (рис. 4.38).

Рис. 4.38. Деструктивні зміни ультраструктурної організації холангіоцита стінки печінкової протоки білого щура через 4 тижні введення опіоїду. Електронна мікрофотографія. Зб.: х12000.
Позначення: 1 – цитоплазма низької електронної щільності внаслідок набряку, 2 – вакуоль, 3 – просвітлене кругле ядро холангіоцита, 4 – фрагментоване ядерце, 5 – інвагінація ядерної оболонки.

Виявляли ядра холангіоцитів у стані апоптозу, каріопікнозу та каріолізису, мікроворсинки апікального полюсу клітин вкорочені, деякі зруйновані, відшаровані у просвіт протоки, везикули набряклі, часто зливалися між собою, формуючи мікрокісти (рис. 4.39).

Спостерігали розпушення, набряк, розволокнення базальної мембрани, руйнування міжклітинних контактів.

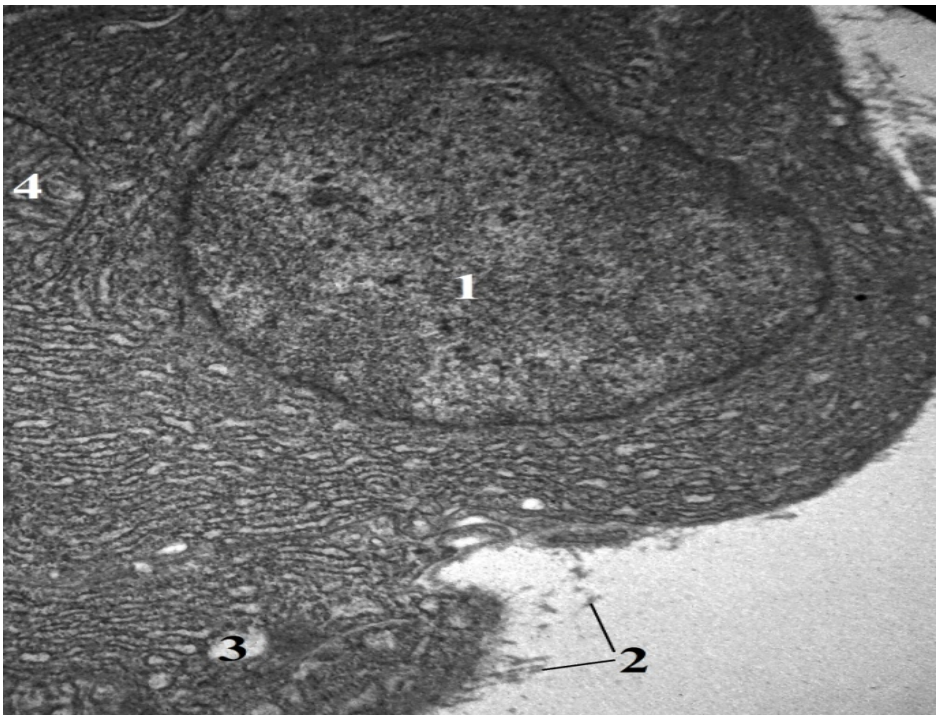


Рис. 4.39. Ядро холангіоцита стінки спільної жовчної протоки білого щура через 4 тижні введення опіоїду в стані апоптозу (1). Електронна мікрофотографія. Зб.: х4000.
Позначення: 2 – вкорочені, зруйновані, відшаровані у просвіт протоки ворсинкоподібні утвори апікального полюсу клітин, 3 – мікрокіста, 4 – набрякла мітохондрія.

Власна пластинка слизової оболонки стінки спільної жовчної протоки розпушена, набрякла (рис. 4.40).

Епітеліоцити залоз набували неправильної плоскої форми, їхня цитоплазма була просвітленою внаслідок набряку та вакуольної дистрофії, бідною на органели, ядра набряклі, з випинами ядерної оболонки. Мітохондрії набряклі з деструктурованими кристами, гранулярна ендоплазматична сітка франментована, її фрагменти розширені, плазмолема подекуди зруйнована і органели та їхні фрагменти “випадали” у просвіт вивідних проток, вивідні протоки заповнені вмістом (рис. 4.41). Міжклітинні контакти розпушені.

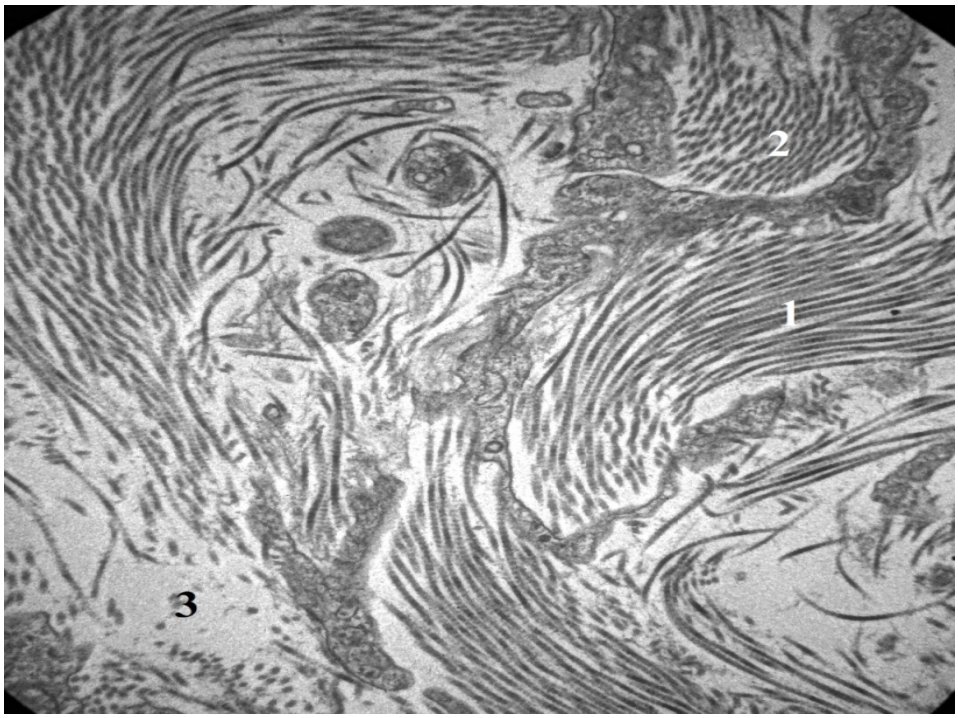


Рис. 4.40. Розпушена, набрякла власна пластинка слизової оболонки стінки спільної жовчної протоки білого щура через 4 тижні введення опіоїду. Електронна мікрофотографія. Зб.: х8000.
Позначення: 1 – колагенові волокна,
2 – поперечний зріз колагенових волокон, 3 – ділянка набряку.

М’язова оболонка теж дезорганізована. Ядра більшості гладких міоцитів набували неправильної форми, були фрагментованими, а їхній хроматин представлений, в основному, гетерохроматином, що концентрувався по периферії ядра. Перинуклеарний та перицелюлярний просвіти розширені, мітохондрії набряклі, кристи більшості мітохондрій гомогенізовані. В більшості міоцитів виявлено безструктурні ділянки цитоплазми (рис. 4.42).

Через 4 тижні введення налбуфіну в гемокапілярах стінки спільної жовчної протоки виявляли значні зміни – їхня стінка потовщувалася, ендотеліоцити набрякали, у їхній цитоплазмі містилися численні мітохондрії і вільні рибосоми, ядерна частина цитоплазми випинала у просвіт гемокапілярів.

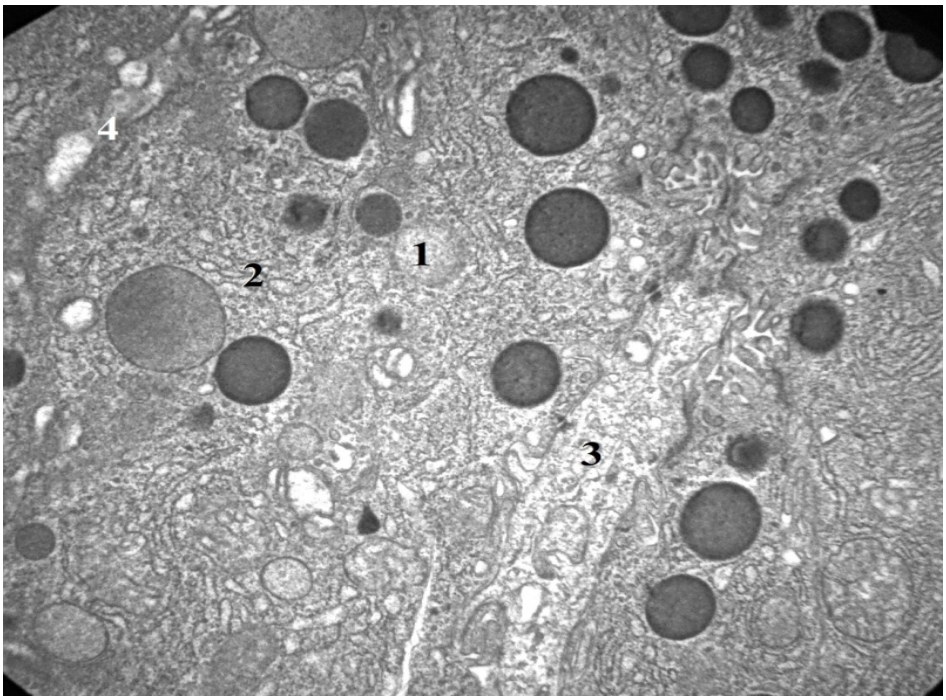


Рис. 4.41. Деструктуровані епітеліоцити залози слизової оболонки стінки спільної жовчної протоки білого щура через 4 тижні введення опіоїду. Електронна мікрофотографія. Зб.: х12000.
Позначення: 1 – набрякла мітохондрія з деструктурованими кристами, 2 – розширений фрагмент гранулярної ендоплазматичної сітки, 3 – просвіт вивідної протоки, 4 – розпушений міжклітинний контакт.

Просвіти мікросудин заповнені зміненої форми (гантелеподібними) еритроцитами та плазмою крові (рис. 4.43)

Грудочки хроматину в ядрі ендотеліоцитів розміщені на периферії ядра. Ядерна оболонка ендотеліоцитів утворювала численні випини. Ядра деяких ендотеліоцитів перебували у стані каріопікнозу. Апікальна плазмолема у деяких місцях випиналася в просвіт судини та утворювала мікроворсинки. Ендоплазматична гранулярна ендоплазматична сітка представлена вакуолями, комплекс Гольджі містив розширені пухирці, у мітохондрій – розріджений матрикс та поодинокі кристи.

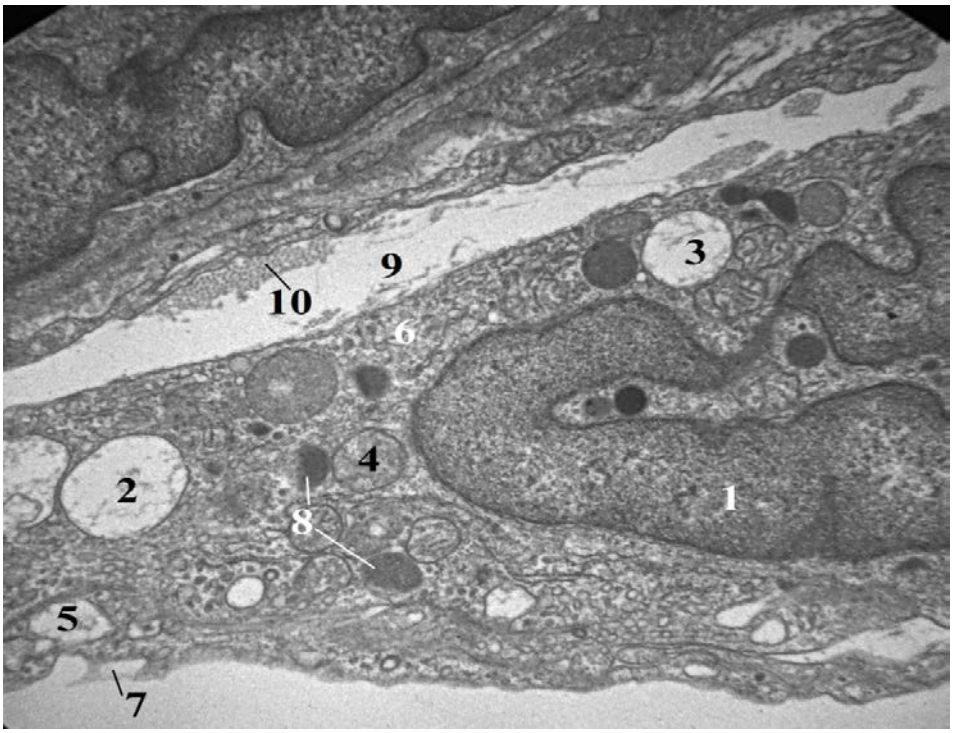


Рис. 4.42. Фрагмент ушкодженої м’язової оболонки стінки спільної жовчної протоки білого щура через 4 тижні введення опіоїду. Електронна мікрофотографія. Зб.: х8000.

Позначення: 1 – фрагментоване ядро міоцита м’язової оболонки стінки спільної жовчної протоки, 2 – вакуолізована мітохондрія, 3 – набрякла мітохондрія зі зруйнованими кристами,4 – збережена мітохондрія, 5 – вакуоль, 6 – просвітлена цитоплазма в стані мікровакуольної дистрофії, 7 – ділянка пошкодженої плазмолеми, 8 – електроннощільні включення, 9 – набряк сполучнотканинних прошарків між пучками міоцитів, 10 – колагенові волокна.

Жовчні канальці розширені, їхні стінки утворені деструктивно зміненими гепатоцитами (рис. 4.44). Цитоплазма гепатоцитів перебувала в стані вакуольної дистрофії, утворювала потовщені ворсинки на апікальній поверхні, а подекуди гігантські випини у просвіт холангіол, міжклітинні контакти подекуди розпушені, а подекуди гепатоцити зливаються один з одним своїми бічними поверхнями.

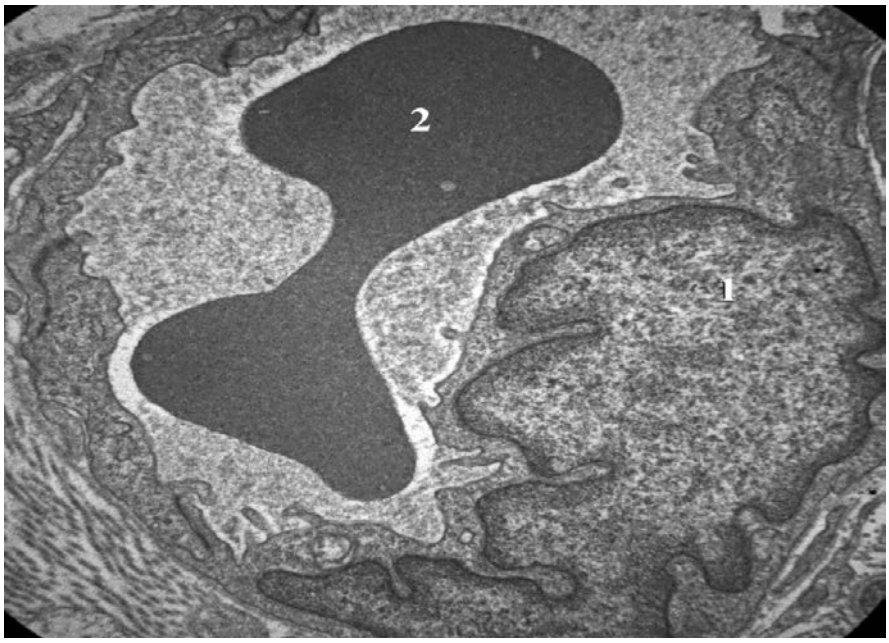


Рис. 4.43. Гантелеподібний еритроцит у просвіті капіляра стінки спільної жовчної протоки (2) білого щура через 4 тижні введення опіоїду. Електронна мікрофотографія. Зб.: х4000. Позначення: 1 – фрагментоване ядро ендотеліоцита.

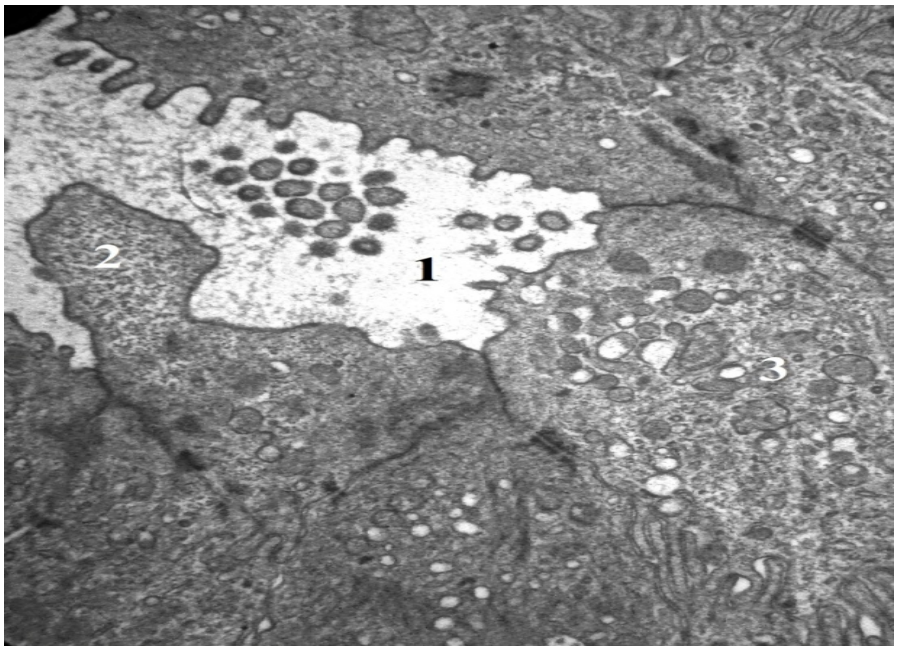


Рис. 4.44. Розширений жовчний каналець білого щура через 4 тижні введення опіоїду. Електронна мікрофотографія. Зб.: х8000. Позначення: 1 – просвіт жовчного канальця, 2 – випин цитоплазми гепатоцита у просвіт холангіоли, 3 – деструктивно змінений гепатоцит.

Через 6 тижнів введення налбуфіну експериментальним білим щурам ядра холангіоцитів поза- та внутрішньопечінкових проток були неоднорідними за формою та електронною щільністю, часто фрагментовані, перебували в стані каріопікнозу та каріорексису, більшість – з численними інвагінаціями ядерної оболонки, з конденсованим по краях хроматином, з атрофованими ядерцями (рис. 4.45).

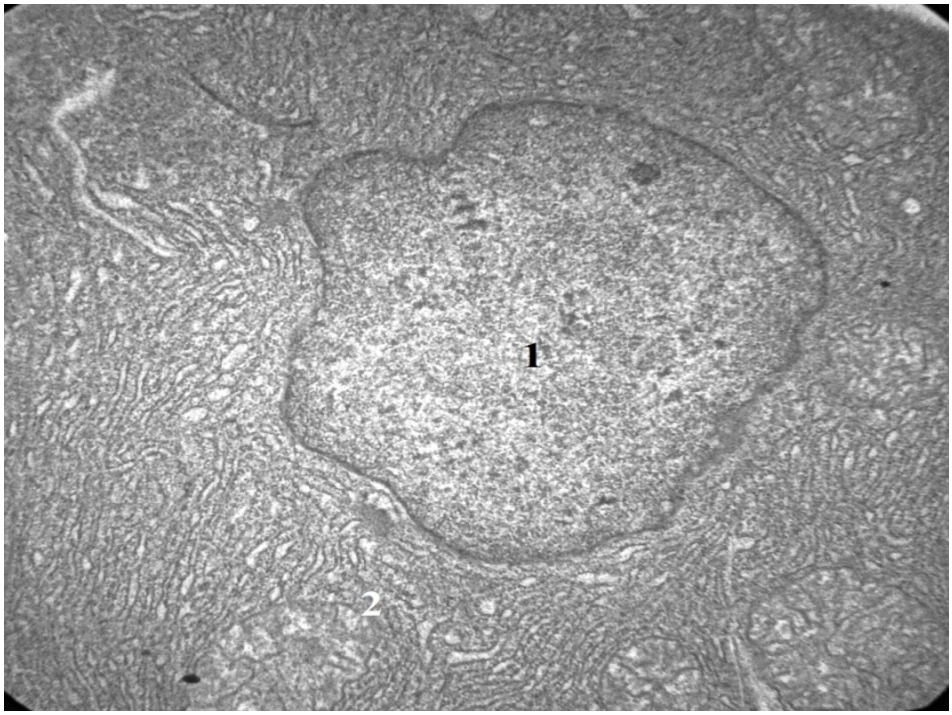


Рис. 4.45. Порушена ультраструктурна організація холангіоцита стінки сегментарної жовчної протоки білого щура через 6 тижнів введення опіоїду. Електронна мікрофотографія. Зб.: х12000.
Позначення: 1 – ядро холангіоцита в стані каріопікнозу, 2 – цитоплазма в стані дрібновакуольної дистрофії, 3 – атрофоване ядерце.

У багатьох холангіоцитах перинуклеарний простір розширений, просвітлений, що свідчило про розвиток перинуклеарного набряку. Цитоплазма була низької електронної щільності, в стані дрібновакуольної дистрофії, мітохондрії з набряклим матриксом та зруйнованими кристами,

фрагменти гранулярної ендоплазматичної сітки гіпертрофовані, її цистерни розширені, подекуди зливалися, утворюючи безструктурні ділянки. Міжклітинні простори розширені, розвивався навколоцелюлярний набряк.

Власна пластинка слизової оболонки позапечінкових жовчних проток розпушена, набрякла, з хаотичним розміщенням колагенових волокон, відростки міоцитів вклинювалися у власну пластинку (рис. 4.46).

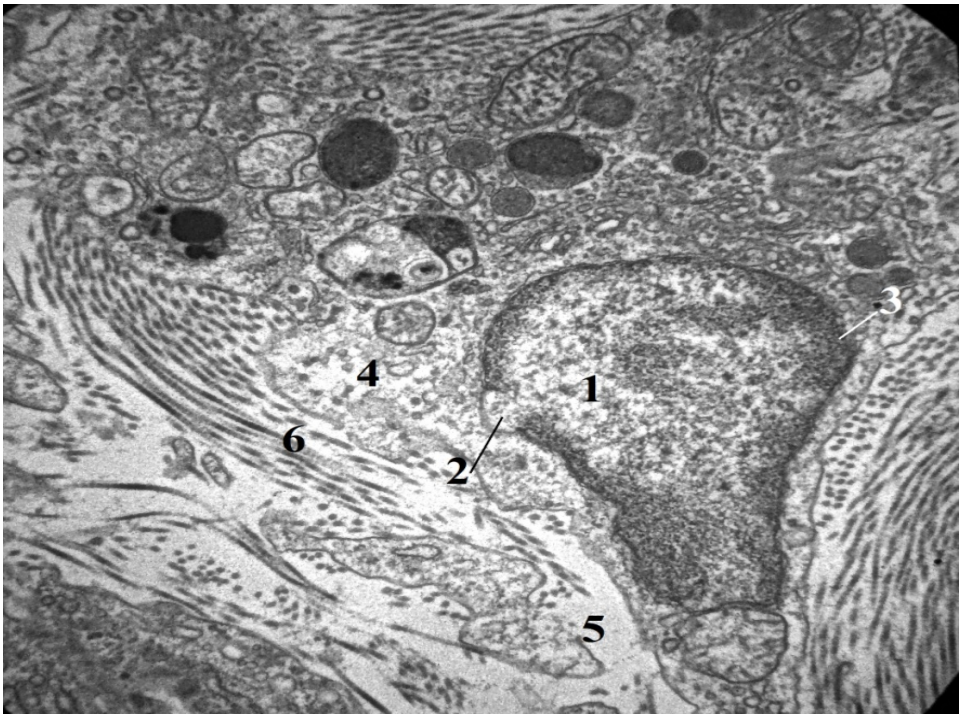


Рис. 4.46. Розпушена, набрякла, з хаотичним розміщенням колагенових волокон власна пластинка слизової оболонки стінки спільної жовчної протоки білого щура через 6 тижнів введення опіоїду.
Електронна мікрофотографія. Зб.: х8000.
Позначення: 1 – крайове розміщення клиноподібного ядра міоцита в стані каріорексису, 2 – дефект ядерної оболонки, 3 – розміщення конденсованого хроматину вздовж ядерної оболонки, 4 – ділянка лізису цитоплазми, 5 – ділянка розпушення власної пластинки, 6 – дезорганізовані колагенові волокна.

Цитоплазма міоцитів м’язової оболонки стінки спільної жовчної протоки перебувала в стані мікрокістозної дегенерації, була слабкої електронної щільності, містила багато везикул та вакуолей, деструктурованих органел, великих мітохондрій заповнених прозорим гомогенним вмістом і з відсутніми кристам. Ядра міоцитів втрачали правильну видовжену форму, вкорочувалися, ставали клиноподібними, часто були фрагментованими, перебували в стані каріорексису. Наростав перинуклеарний та перицелюлярний набряк.

Епітеліоцити залоз слизової оболонки позапечінкових жовчних проток теж були дезорганізовані, їхня цитоплазма просвітлена внаслідок набряку та мікрокістозної дистрофії (рис. 4.47).

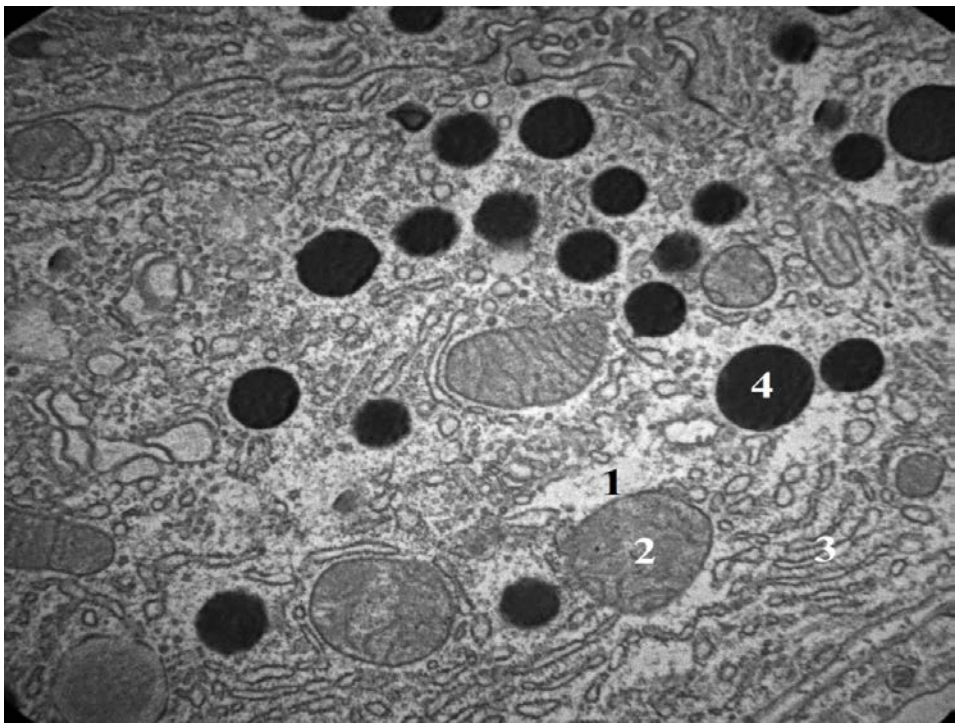


Рис. 4.47. Цитоплазма епітеліоцита залози слизової оболонки стінки сегментарної жовчної протоки білого щура в стані дрібновакуольної дистрофії (1) через 6 тижнів введення опіоїду. Електронна мікрофотографія. Зб.: х12000. Позначення: 2 – деструктурована мітохондрія зі зруйнованими кристами, 3 – розширені канальці фрагментованої гранулярної ендоплазматичної сітки, 4 – секреторна гранула.

Через 6 тижнів перебігу експерименту просвіт більшості капілярів набував неправильної форми, спостерігали значний набряк зниженої електронної щільності цитоплазми ендотеліоцитів (рис. 4.48).

Рис. 4.48. Глибокі випини цитоплазми ендотеліоцита в просвіт гемокапіляра (2) стінки спільної жовчної протоки білого щура через 6 тижнів введення налбуфіну. Електронна мікрофотографія. Зб.: х4000. Позначення: 1 – деформований кільцеподібної форми еритроцит у просвіті гемокапіляра, 3 – навколосудинний набряк, 4 – деструктурована плазмолема холангіоцита, 5 – набрякла мітохондрія зі зруйнованими кристами, 6 – дезорганізована гранулярна ендоплазматична сітка.

Контури ядер нечіткі, видовженої форми з однорідним хроматином, який концентрувався в грудочки, розміщені біля нуклеолеми, кількість ядерних пор різко зменшувалася. Люменальна плазмолема ендотеліоцитів із слабкою електронною щільністю мала випинання і у деяких місцях утворювала мікроклазматоз. Десмосоми між сусідніми ендотеліальними

клітинами деструктуровані. Перицити характеризувалися нечіткими та нерівними контурами, спостерігалися дрібні інвагінації. Відмічали накопичення елементів крові у просвіті мікросудин, еритроцити в просвіті гемокапілярів також мали змінену форму. Базальна мембрана потовщувалася, набувала “розмитої” і нечіткої форми.

Таким чином, можна запропонувати виділити етапи розвитку морфологічних змін за умов тривалого введення налбуфіну. Повнокров’я мікросудин стінки та достовірне збільшення поздовжнього діаметра просвіту позапечінкових жовчних протоки відмічали вже через 2 тижні введення налбуфіну білим щурам. Цей термін експерименту відповідав етапу ранніх (зворотних) морфологічних змін, які характеризувалися розширенням артеріол та капілярів, незначними набряковими явищами структурних компонентів стінки жовчних проток. Через 4 тижні експерименту наступав етап розвитку морфологічних змін проліферативно-запального характеру, які проявлялися переважно проліферативними процесами у епітелії та залозах слизової оболонки у поєднанні з наростанням дисциркуляторних змін у судинній системі стінки жовчних проток, морфометрично жовчні протоки дилатовані, поперечний та поздовжній діаметри їхнього просвіту зростали майже вдвічі. Пізні терміни експерименту (введення налбуфіну впродовж 6 тижнів) – це етап пізніх (незворотних) морфологічних змін дегенеративно-деструктивного характеру, коли патологічні зміни наростали і проявлялися деструктуризацією усіх компонентів стінки спільної жовчних проток, дезорганізацією холангіоцитів, подекуди атрофією клітинного пласту, а подекуди відшаруванням холангіоцитів, поліморфізмом їхніх ядер, руйнуванням міжклітинних контактів, розшаруванням власної пластинки, вакуольною дистрофією м’язової оболонки, “варикозним” розширенням венул, виразною гладком’язовою гіперплазією артеріол, наявнісю периваскулярних лімфоцитарних інфільтратів у стінці протоки. Морфометричний аналіз підтвердив, що шеститижневе застосування налбуфіну зумовлює глибокі морфологічні зміни структурної організації

поза- та внутрішньопечінкових проток та їхньої ангіоархітектоніки. Встановлено, що тривале застосування опіоїду “Налбуфін” призводить до глибоких змін ультраструктури усіх компонентів стінки поза- та внутрішньопечінкових жовчних проток – холангіоцитів, секреторних епітеліоцитів, сполучнотканинних компонентів власної пластинки слизової оболонки та гладких міоцитів м’язової оболонки стінки позапечінкових проток, гепатоцитів, судин гемомікроциркуляторного русла. Перші зміни ультраструктури гемокапілярів стінки спільної жовчної протоки розвивалися вже через 2 тижні введення налбуфіну експериментальним тваринам і наростали впродовж наступних термінів експерименту. Основними проявами мікроангіопатії стінки спільної жовчної протоки за умов 6-тижневого введення налбуфіну були: набряк ендотеліоцитів, просвітлення їхньої цитоплазми, деструктуризація мітохондріального апарату, вакуолізація гранулярної ендолазматичної сітки, випинання ендотеліоцитів у просвіт капілярів, формування цитоплазматичних виростів, зміна форми, фрагментація ядра ендотеліоцитів, утворення інвагінацій ядерною оболонкою, конденсований маргінально розміщений хроматин, розпушення, фрагментація базальної мембрани, зміна форми просвіту гемокапілярів, адгезія елементів крові до стінки мікросудини. Дані проведеного дослідження можуть бути використані у практичній медицині при діагностиці та лікуванні патологічних станів внутрішньо- та позапечінкових жовчних проток, зумовлених тривалим застосуванням опіоїдів.

Результати дослідження, викладені в розділі 4, опубліковані:

1. Mateshuk-Vatseba LR, Hirniak II. Features of the structural organization of the interlobular bile ducts under conditions of prolonged exposure to opioids in the experiment. Biomedical and Biosocial Anthropology.2019;36:11-15. DOI https://doi.org/10.31393/bba36-2019-02
2. Hirniak II. The ultrastructural features of the hemocapillary channel in

common bile duct during the long-term influence of opioid in the experiment. Science and Education a New Dimension. Natural and Technical Sciences. 2020; VIII(28):51-53.https://doi.org/10.31174/SEND-NT2020-233VIII28-11.

3. Матешук-Вацеба ЛР, Гірняк ІІ. Мікро- та ультраструктурна організація стінки спільної жовчної протоки за умов чотиритижневого впливу опіоїду в експерименті. Морфологія. 2020;14(3):59-64. DOI: https://doi.org/10.26641/1997-9665.2020.3.59-64.
4. Матешук-Вацеба ЛР, Гірняк ІІ, Підвальна УЄ. Морфологічні особливості стінки спільної жовчної протоки за умов експериментального впливу опіоїду. Вісник Морфології – Reports of Morphology.2020;26(2):26-31.
5. Матешук-Вацеба ЛР, Гірняк ІІ. Динаміка ультраструктурних змін компонентів стінки спільної жовчної протоки при тривалому впливі опіоїду в експерименті. Вісник проблем біології та медицини. 2020;3(157):237-241. DOI 10.29254/2077-4214-2020-3-157-237-241.
6. Матешук-Вацеба ЛР, Гірняк ІІ, Іванків ЯТ, Подолюк МВ, Симівська РР. Особливості структурної організації стінки артеріол порожнистих органів за умов тривалого впливу опіоїду. Матеріали науково-практичної конференції з міжнародною участю “Індивідуальна анатомічна мінливість органів та структур організму в онтогенезі”. Чернівці; 13-15 вересня 2018:104-107.
7. Матешук-Вацеба ЛР, Гірняк ІІ, Іванків ЯТ, Подолюк МВ. Ультраструктурні зміни епітеліальних клітин слизової оболонки порожнистих органів за умов шеститижневого впливу опіоїду в експерименті. Збірник тез доповідей VII Конгресу Наукового товариства анатомів, гістологів, ембріологів, топографоанатомів України. Одеса; 2-4 жовтня 2019:260-261.
8. Матешук-Вацеба ЛР, Гірняк ІІ. Вплив опіоїду “Налбуфін” на ультраструктуру холангіоцитів сегментарних жовчних проток білого щура. Збірник матеріалів науково-практичної конференції “Актуальні питання сучасної морфології”.Запоріжжя;30 вересня-2 жовтня 2020:76-78.

9. Гірняк ІІ, Матешук-Вацеба ЛР. Морфометричний аналіз стану печінкових проток та їхнього гемомікроциркуляторного русла за умов фізіологічної норми і впливу опіоїду в експерименті. Матеріали XVIII Конгресу СФУЛТ. Львів;1-3 жовтня 2020:

# АНАЛІЗ І УЗАГАЛЬНЕННЯ РЕЗУЛЬТАТІВ ДОСЛІДЖЕННЯ

Дослідження особливостей внутрішньо- та позапечінкових жовчних проток за умов фізіологічної норми та при різних патологічних станах залишається однією з найактуальніших проблем сучасної медичної науки, про що свідчить наявність великої кількості наукової фахової літератури, присвяченої морфології жовчних проток [104,112, 120,159,173,177]. Патологія гепатобіліарної системи є надзвичайнно поширеною [31, 120,177]. Із захворюваннями жовчовивідної системи реєструється 388 людей на 10 тис. населення, що складає до 50% хворих з патологією органів травлення. В останні роки істотно підвищилось значення медикаментозно-індукованих уражень печінки та жовчних проток [18, 19, 24,115]. Особливу зацікавленість представляє вивчення морфології внутрішньопечінкових та позапечінкових жовчних проток [28]. Широке використання наркотичних середників у клінічній практиці з метою отримання знеболювального та протизапального ефектів вимагає комплексного морфологічного дослідження особливостей структурної організації органів за умов впливу опіоїдів [156, 168]. Впливу опіоїдів на морфологічний стан органів травної системи присвячені поодинокі праці [8,17, 40, 93, 108,179]. З метою отримання анельгезуючого ефекту у пацієнтів із гострим холециститом чи гострим холангітом застосовують опіоїди [74], зокрема морфін [113]. Можна передбачити негативну дію опіоїдів на жовчні протоки [113, 140]. Прогресуюче руйнування жовчних проток, пов’язане із застосуванням наркотичних середників, створюють сьогодні не тільки серйозну медичну та соціальну, але й економічну проблему, яка вимагає подальшого всебічного вивчення і пошуку шляхів вирішення. Проте практично відсутні дослідження, присвячені особливостям мікро- та ультраструктури жовчних проток за умов застосування опіоїдів, багато питань вказаної проблеми дотепер залишаються не вирішеними і вимагають доповнення та уточнення, що і зумовило вибір теми дослідження, його мети та задач.

Дана праця присвячена актуальним і невирішеним питанням щодо особливостей мікро- та ультраструктурної організації поза- та внутрішньопечінкових жовчних проток білого щура в нормі, динаміки якісно-кількісних змін, особливостей мікро- та ультраструктури жовчних проток при тривалому впливі опіоїду в експерименті.

Моделювання тої чи іншої патології на експериментальних тваринах дозволяє глибше дослідити морфологічні та функціональні зміни органа [21, 201]. Праця базується на аналізі досліджень поза- та внутрішньопечінкових жовчних проток 92 статевозрілих білих щурів-самців. Серед багатьох сучасних методик нашу увагу привернули ті, які в даній ділянці дослідження є найадекватнішими для досягнення мети і вирішення задач нашого дослідження: корозійні – для визначення особливостей макроархітектоніки позапечінкових жовчних проток, гістологічні та електронномікроскопічні – для вивчення мікро- та ультраструктур поза- та внутрішньопечінкових жовчних проток білого щура в нормі та за умов впливу опіоїду, морфометричні та статистичні методи дослідження, які дозволили об’єктивізувати результати дослідження особливостей гемомікроциркуляторного русла, мікро- та ультраструктури жовчних проток у нормі та закономірностей їхніх змін у динаміці тривалого впливу опіоїду.

Будова та взаємовідношення жовчних проток із сусідніми органами до сьогодні залишається найсуперечливішим розділом анатомії [81, 82, 112]. У 44% випадків виявлено атипові варіанти розміщення жовчних проток, що необхідно знати і враховувати при проведенні лапароскопічних операцій [173]. Проте дані фахової літератури щодо анатомії жовчних проток експериментальних тварин ще суперечливіші, вимагають уточнення. Так, одні автори описують у білого щура 6 печінкових проток, які відповідають 6 часткам печінки, а інші описують у білого щура 4 частки печінки і, відповідно, 4 печінкові протоки [100]. Практично відсутні дослідження, присвячені топографо-анатомічним особливостям жовчних проток експериментальних тварин. Нами встановлено, що що у білого щура спільна

жовчна протока формується від злиття 5-6 печінкових проток (58,33%): правої бічної, правої центральної, лівої бічної, лівої центральної, хвостової, а також додаткової (поряд з правою бічною). При відсутності додаткової печінкової протоки поряд з правою бічною печінковою протокою була додаткова ліва печінкова протока (поряд з хвостовою). У 33,33% піддослідних білих щурів спостерігали формування спільної жовчної протоки з 4 печінкових проток: правої центральної, лівої центральної, додаткової та хвостової. При цьому права і ліва центральні протоки були розміщені дуже близько одна від одної. У двох піддослідних білих щурів (8,33%) спостерігали злиття лівих бічної та центральної проток в одну, яка впадала в спільну жовчну протоку, а також наявність двох самостійних сегментарних проток, які впадали в спільну жовчну протоку.

Проведене нами гістологічне дослідження покаазало, що слизова оболонка стінки позапечінкових жовчних проток білого щура, як і людини, вистелена одношаровим стовпчастим епітелієм, який прилягав до власної пластинки, утвореної шаром сполучної тканини. Епітеліальні клітини – холангіоцити – мали колоноподібну форму, виразні апікальну, базальну та латеральні поверхні (останніми контактували одна з одною), велике овальне ядро з чіткими контурами, розміщене ближче до базальної частини клітини. У доступній фаховій літературі нам трапилася лише одна публікація, присвячена морфо-функціональній характеристиці позапечінкових жовчних проток щура [189]. Результати наших досліджень підтвердили, що характерними є щільні з’єднання епітеліальних клітин слизової оболонки стінки жовчної протоки і багато мікроворсинок на апікальній поверхні холангіоцитів. Характерними також є везикулярні інвагінації як на апікальній, так і на основній та бічних поверхнях холангіоцитів, що свідчить про активні секреторні та абсорбційні процеси, характерні для епітелію жовчних проток. Згідно даних інших дослідників, епітелій слизової оболонки стінки позапечінкової жовчної протоки виділяє воду та електроліти [189]. У власній пластинці чітко помітно поодинокі, але досить великі залози,

протоки яких відкривалися на поверхні слизової оболонки позапечінкових жовчних проток. М'язова оболонка складалася з гладких міоцитів, організованих у пучки зі спіральним розташуванням. Адвентиційна оболонка багата судинами.

У науковій літературі лише відмічено, що в щурів діаметр внутрішньопечінкових жовчних проток < 15 мкм, позапечінкових > 15 мкм [100]. При морфометричному аналізі гістологічних препаратів нами встановлено, що просвіт позапечінкових жовчних проток білого щура на поперечному зрізі мав овальну форму, тому ми вважали за доцільне вимірювати поздовжній і поперечний діаметри просвіту спільної, печінкових та сегментарних жовчних проток. Поздовжній діаметр просвіту спільної жовчної протоки становив (167,13±11,21) мкм, поперечний діаметр – (101,79±15,20) мкм, товщина стінки спільної жовчної протоки становила (145,11±4,25); поздовжній діаметр просвіту печінкової протоки становив (127,19±3,41) мкм, поперечний діаметр – (72,43±13,16) мкм, товщина стінки печінкової протоки становила (104,34±18,03) мкм; поздовжній діаметр просвіту сегментарної протоки становив (60,14±2,16) мкм, поперечний діаметр – (57,91±1,60) мкм, товщина стінки сегментарної протоки становила (22,15±0,44) мкм. Проведений морфометричний аналіз судин гемомікроциркуляторного русла стінки спільної жовчної протоки дозволив отримати наступні результати: діаметр артеріол стінки спільної жовчної протоки становив (22,54±3,14) мкм, індекс Вогенворта – 138,92±9,68, діаметр капілярів стінки спільної жовчної протоки – (5,79±0,08) мкм, діаметр венул – (31,68±11,22) мкм.

При гістологічному дослідженні внутрішньопечінкових жовчних проток нами підтверджено, що холангіоцити внутрішньопечінкових проток мають кубоподібну (або циліндричну [117]) форму, велике ядро, високий ядерно-цитоплазматичний коефіцієнт, гладку ендоплазматичну сітку, апікальна поверхня холангіоцитів вкрита мікроворсинками, які, на думку більшості авторів, збільшують площу поверхні, реагують на механічні,

осмолярні та хімічні подразники, контролюють гомеостаз холангіоцитів [100]. Як апікальна, так і базолатеральна поверхні холангіоцитів вкриті ямками і везикулами. Мультивезикулярні тіла апікальної поверхні здатні зливатися з розташованими поблизу лізосомами, дозволяючи їх вмісиу піддаватися деградації або секреції в просвіт жовчної протоки [100]. Міжчасточкові жовчні протоки чітко контуровані, добре видно їхній просвіт, протоки оточені сполучною тканиною портального тракту. Переважно одна міжчасточкова жовчна протока на портальний тракт. Проте на поодиноких препаратах можна було виявити і тонкі відгалуження міжчасточкових жовчних проток – канальці Герінга. Стінка міжчасточкових жовчних проток та канальців Герінга вистелена одношаровим кубоїдним епітелієм. На гістологічних препаратах не диференціювалися жовчні канальці та холангіоли, які теж відносяться до внутрішньопечінкових жовчних проток. При морфометричному аналізі гістологічних препаратів встановлено, що товщина стінки міжчасточкової жовчної протоки становила (2,67±0,41) мкм, діаметр просвіту міжчасточкової жовчної протоки – (5,33±0,29) мкм.

Ультраструктурній організації спільної жовчної протоки в нормі присвячено низку праць, адже хоча холангіоцити становлять лише 3-5% від загальної кількості клітин печінки, але мають унікальну морфологію [100]. При електронномікрокопічному дослідженні нами виявлено, що ядро холангіоцитів позапечінкових жовчних проток розміщене в базальній частині клітини, а внутрішньопечінкових – переважно в центрі клітини, для холангіоцитів позапечінкових жовчних проток характерною є зерниста ендоплазматична сітка, що співзвучно результатам інших дослідників [117]. Холангіоцити є поляризованими клітинами, які відповідають також за виділення бікарбонату в жовч, важливими є механізми, що беруть участь у формуванні сигналів кальцію в холангіоцитах, порушення в хлангіоцитах кальцій-сигналізації відіграє основну роль у патогенезі холестазу [90]. Нами показано, що для епітеліоцитів залоз слизової оболонки позапечінкових

жовчних проток характерна досить світла цитоплазма, в якій містилися секреторні гранули, зерниста ендоплазматична сітка, везикули вздовж плазмолеми, круглясте або ледь овальне ядро. Капіляри стінки спільної жовчної протоки мали типову для соматичного (нефенестрованого) виду будову. Стінка міжчасточкових жовчних проток, а також їхніх розгалужень – канальців Герінга та холангіол була вистелена одношаровим кубоїдним епітелієм.

У фаховій літературі трапляються поодинокі відомості щодо негативної дії опіоїдів на жовчні протоки, часто ці дані суперечливі [113, 140]. Встановлено, що при холестатичних захворюваннях печінки в плазмі крові підвищується концентрація ендогенних опіоїдних пептидів, що свідчить про тісний функціональний взаємозв'язок між гепатобіліарною та опіоїдною системами. При морфометричному аналізі гістологічних препаратів встановлено, що просвіт позапечінкових жовчних проток білого щура вже через 2 тижні введення налбуфіну достовірно розширювався, що свідчило про дилатацію позапечінкових жовчниї проток. Згідно даних наукової літератури, серед не обструктивних етіологій розширення жовчних проток переважає споживання опіоїдів, останні можуть викликати підвищення основного тиску і частоти фазових скорочень сфінктера Одді, що призводить до розширення жовчних проток, існує зв'язок між підвищеним значенням діаметра жовчних проток та залежністю від опіоїдів у пацієнтів, у яких відсутні клінічні симптоми, нормальний рівень білірубіну та лужної фосфатази, відсутні обструктивні чинники [108]. Крім того, хоч зміна товщини стінки спільної жовчної протоки через 2 тижні експерименту не була достовірною, проте максимальне значення цього показника в експериментальних тварин (152,26 мкм) значно більше від максимального значення його в контрольних тварин (148,68 мкм), що свідчило про збільшення товщини стінки спільної жовчної протоки в цей термін експерименту. Діаметр артеріол стінки спільної жовчної протоки в цей термін експерименту збільшувався і становив (21,83±0,06) мкм, контроль –

(20,40±0,35) мкм, p<0,05, діаметр капілярів становив (6,73±0,16) мкм, контроль – (5,88±0,03) мкм, p<0,05, діаметр венул збільшувався до (28,11±0,09) мкм, контроль – (26,86±0,11) мкм, p<0,05. Виявлено достовірне зменшення, порівняно з нормою, індекса Вогенворта до 132,52±3,74, що свідчило про стоншення стінки дилатованих артеріол. Проведений морфометричний аналіз показав достовірне збільшення поздовжнього і поперечного діаметрів просвіту печінкових проток до (162,02±2,28) мкм і (95,31±2,03) мкм відповідно, а також товщини стінки печінкових проток до (138,71±15,52) мкм. При цьому морфометричне дослідження сегментарних жовчних проток показало достовірні зміни лише поперечного діаметра їхнього просвіту, який становив (49,60±1,80) мкм, значення поздовжнього діаметра та товщини стінки сегментарних жовчних проток в цей термін експерименту коливалися в межах нормиі становили відповідно (64,18±1,32) мкм і (22,76±0,52) мкм.

Через 2 тижні введення надбуфіну білим щурам структурна організація міжчасточкових жовчних проток експериментальних тварин, як і контрольних тварин переважно збережена. Проте вже в цей термін експерименту виявлено поодинокі міжчасточкові жовчні протоки із заміною одношарового епітелію на двошаровий, втратою чітких контурів просвіту та власної пластинки, міжчасточкові судини розширені, повнокровні, стінки їх стоншені.

При електронномікроскопічному дослідженні через 2 тижні введення налбуфіну виявлено набряк мітохондрій та розширення гранулярної ендоплазматичної сітки холангіоцитів жовчних проток, холангіоцити з просвітленим ядром та фрагментованими ядерцями. В цей термін експерименту помітно незначний набряк сполучнотканинних прошарків між пучками міоцитів стінки позапечінкових жовчних проток. Через 2 тижні введення налбуфіну виявлено перші ознаки ангіопатії мікросудин стінок жовчних проток, зокрема капіляри із розширеним просвітом, заповненим клітинами та плазмою крові, ядра ендотеліоцитів втрачали правильну форму,

ядерна оболонка утворювала глибокі інвагінації, конденсований хроматин розподілявся переважно вздовж ядерної оболонки. По периферії цитоплазма одних ендотеліоцитів розширена, інших – ущільнена у вигляді смужки, містила багато мікропіноцитозних пухирців, утворювала цитоплазматичні вирости у просвіт судини, мітохондрії слабкої електронної щільності внаслідок набряку, помітні поодинокі розширені кристи. Базальна мембрана зберігала суцільність, але в деяких ділянках уже потовщена і без чіткого зовнішнього контуру. Такі ознаки ангіопатії через 2 тижні введення налбуфіну експериментальним тваринам спостерігали дослідники і в інших органах, у фаховій літературі все частіше трапляються повідомлення, що структурним змінам органів, зумовленим застосуванням опіоїдів, передує перебудова судин гемомікроциркуляторного русла цих органів, характерна для мікроангіопатії [156]. Можна було передбачити негативну дію опіоїдів на гемомікроциркуляторне русло жовчних проток. У цей термін експерименту ми спостерігали розширення холангіол та канальців Герінга, але звуження жовчних канальців, оскільки гепатоцити перебували у стані набряку, а саме вони формують стінку жовчних канальців. Цитоплазма гепатоцитів була помірно просвітлена, мітохондріальний апарат частково деструктурований, гранулярна та агранулярна ендоплазматичні сітки розширені, комплекс Гольджі в стані набряку, ядра зміщені до плазмолеми клітини.

Впродовж наступних чотирьох тижнів деструктивні зміни поза- та внутрішньопечінкових жовчних проток наростали. Через 6 тижнів перебігу експерименту стінки позапечінкових жовчних проток деструктурована. Пласт холангіоцитів дезорганізований, утворював численні складки, виявлено проліферацію холангіоцитів, відшарування їх і формування химерних фігур. В окремих місцях виявлено стоншення епітеліального пласту внаслідок відшарування холангіоцитів. Холангіоцити набували приплюснотої форми, відмічали поліморфізм їхніх ядер, ядра втрачали своє розміщення в центрі клітини, зміщувалися до апікальної поверхні клітини, міжклітинні контакти порушені, розширені, спостерігали формування

жовчного корка. Власна пластинка стінки спільної жовчної протоки розшарована, просвіти залоз нерівномірні, втратили правильну форму, переважно розширені, заповнені вмістом. На гістологічних препаратах нами виявлено неспецифічні морфологічні зміни компонентів спільної жовчної протоки, оскільки дегенерація епітеліального пласта її слизової оболонки, лімфоцитарна інфільтрація, гіперемія мікросудин є характерними для холангітів різної етіології. Епітеліальні клітини слизової оболонки жовчних проток можуть слугувати антигенами для активації клітин природного кілера Т [185]. Жовчні протоки розширюються, розвивається холестаз, навколо жовчних проток – лімфоцитарні інфільтрати. В основі запалення жовчної протоки (холангіту) лежить, переважно, стаз жовчі, який призводить до її згущення, сладжу і подальшого інфікування, або, навпаки, гостре запалення жовчних проток (холангіт) зумовлює порушення відтоку жовчі [127,187]. Важливим фактом нашого дослідження є дегенеративні зміни на пізніх термінах експерименту м’язової оболонки стінки спільної жовчної протоки. Пучки гладких міоцитів розділені грубими прошарками сполучної тканини, спостерігали дрібновакуольну дистрофію м’язової оболонки стінок позапечінкових жовчних проток. В експерименті доведено, що пошкодження м’язової оболонки жовчної протоки призводить до розвитку цирозу печінки [120, 138, 176, 198] і навіть гепатоцелюлярного раку [86,182]. У щурів після накладання лігатури на спільну жовчну протоку спостерігали значне відкладення колагену, портальний фіброз, навколопротоковий набряк, лімфоцитарне запалення, розширення усіх жовчних проток, сліпе закінчення дрібних жовчних проток, холестаз (жовчні корки), підвищений системний окислювальний стрес і фіброз печінки, що в кінці кінців призводить до цирозу печінки [118, 187].

Актуальною проблемою сучасної медичної науки залишається об’єктивна оцінка стану жовчних проток за умов впливу патогенних чинників. Тому нами було проведено морфометричний аналіз структурної організації поза- та внутрішньопечінкових жовчних проток у нормі та

впродовж шеститижневого застосування налбуфіну в експерименті. При проведенні морфометричного аналізу часто неможливо було визначити поперечний діаметр просвіту спільної жовчної протоки, оскільки стінки її спадалися (склеювалися), просвіт протоки був деформований, поздовжній діаметр просвіту коливався від 294,88 мкм до 386,46 мкм ($p<0,05$), товщина стінки спільної жовчної протоки становила (177,82±27,72) мкм, що достовірно більше від показника контрольних тварин, але достовірно менше від показника експериментальних тварин на попередньому терміні експерименту, що підтверджує розвиток дистрофічно-дегенеративних процесів у стінці спільної жовчної протоки через 6 тижнів впливу налбуфіну. У цей термін експерименту виявляли також значні зміни судин гемомікроциркуляторного русла стінки спільної жовчної протоки, зокрема розширення венул, стінка артеріол потовщена внаслідок плазматичного просякання, склерозу та гіалінозу, периваскулярно – набряк, лімфоцитарні інфільтрати. Капіляри гіперемійовані. У просвіті венул виявлено явища сепарації крові на плазму та клітини крові. Периваскулярно виявлялися дрібні лімфоцитарні інфільтрати. Індекс Вогенфорта артеріол достовірно збільшувався до 238,24±16,79, що свідчило про значне потовщення стінки артеріол.

Морфометричний аналіз печінкових проток показав, що введення експериментальним білим щурам налбуфіну впродовж 6 тижнів призводило до збільшення середнього значення поздовжнього діаметра їхнього просвіту у 2,45 раза, порівняно з нормою, та у 1,53 раза, порівняно з попереднім терміном, але до змешення середнього значення поперечного діаметра у 1,50 раза, порівняно з попереднім терміном, що свідчило про деформацію просвіту печінкових проток, зокрема видовження просвіту проток на поперечному зрізі. Середнє значення товщини стінки печінкових проток було більшим у 1,51 раза, порівняно з нормою, але меншим в 1,13 раза, порівняно з попереднім терміном, що можна обгрунтувати дегенеративно-дистрофічними процесами у м’язовій оболонці стінки печінкової протоки,

але потовщенням епітеліального пласту внаслідок його розшарування, проліферації холангіоцитів, набряку. Щодо сегментарних жовчних проток, то морфометричне дослідження показало достовірне збільшення як поздовжнього, так і поперечного їхніх діаметрів, що підтвердило виявлену нами на гістологічних препаратах стійку дилатацію сегментарних жовчних проток. Середнє значення поздовжнього діаметра просвіту внутрішньопечінкових частин сегментарних проток збільшувалося у 2,02 раза, порівняно з нормою і в 1,45 раза, порівняно з попереднім терміном, середнє значення поперечного діаметра – в 1,21 і 1,74 раза відповідно. Товщина стінки внутрішньопечінкових частин сегментарних жовчних проток була нерівномірною, ділянки стоншення чергувалися з ділянками потовщення, але переважало стоншення стінки, що підтвердилося зменшенням середнього значення товщини стінки внутрішньопечінкових частин сегментарних жовчних проток до (20,12±0,46) мкм. У поодиноких сегментарних протоках, зокрема в позапечінкових їх частинах виявлено, як і у спільній жовчній протоці, проліферацію холангіоцитів, відшарування їх і формування химерних фігур.

Через 6 тижнів перебігу експерименту міжчасточкові жовчні протоки деструктуровані, їхні просвіти нерівномірні, втратили правильну форму, переважно розширені, діаметр їх зростав до (18,22±4,34) мкм, заповнені вмістом (детрит з суміші жовчі, слизу, залишків злущених холангіоцитів). Стінки міжчасточкових жовчних проток деформовані, товщина їх зростала до (6,66±1,12) мкм. Клітинний пласт проток дезорганізований, в окремих місцях виявлено відшарування холангіоцитів, холангіоцити набували приплюснотої форми, відмічали поліморфізм їхніх ядер, ядра втрачали своє розміщення в центрі клітини. Власна пластинка стінки міжчасточкових проток розшарована, перервна, фрагментована. Вказане вище підтверджує відомості фахової літератури щодо швидко прогресуючого руйнування внутрішньопечінкових жовчних проток, пов’язаного із застосуванням наркотичних середників [140], впливу опіоїду кетаміну на жовчні шляхи [89].

Результати проведеного нами морфологічного дослідження міжчасточкових жовчних проток білих лабораторних щурів за умов шеститижневого впливу налбуфіну показали, найперше, в міжчасточкових портальних трактах навколопротокову судинну реакцію, характерну для інших органів при тривалому введенні піддослідним тваринам опіоїдів [156, 168]. Вже на ранніх термінах експерименту (2-4 тижні) судини портальних трактів були значно розширеними, повнокровними (просвіт судин заповнений еритроцитами). Порушення кровообігу призводило до розвитку периваскулярного набряку, який у поєднанні з лімфо- та гістіоцитарною інфільтрацією поширювався по стромі. Зміни структурної організації міжчасточкових жовчних проток, які ми спостерігали впродовж 6 тижнів експерименту, вписуються в картину холангіту, коли спостерігається десквамація епітелію міжчасточкової жовчної протоки, дилатація проток, дифузний запальний інфільтрат навколо проток, набряк портальних трактів з ушкодженням прилягаючої паренхіми печінки, перидуктальним фіброзом, дегенеративними та атрофічними змінами холангіоцитів (I та II стадії холангіту), а також протокова реакція (сплющення епітеліальних клітин слизової оболонки жовчних проток), що є характерним для стадії прогресування (III стадія) [116]. Відбувається проліферація за II типом, коли внутрішньопечінкові протоки проліферують (поширюються) в перипортальні ділянки [117]. Збільшення діаметра поперечного перерізу міжчасточкових проток є діагностичною ознакою ушкодження, обструкції біліарного дерева [188]. До компенсаторних процесів можна віднести проліферацію холангіоцитів, яка зумовлює гофрування внутрішньої поверхні стінки протоки, що призводить до збільшення площі її поверхні у 2 і більше разів [188]. Ми спостерігали порушення балкової організації гепатоцитів, підгрунтям чого може бути той факт, що внутрішньопечінкові жовчні протоки беруть участь у модулюванні плинності і лужності через секрецію електролітів, осмотичні градієнти збільшують приплив жовчі шляхом індукування вторинної секреції води, холангіоцити відіграють важливу роль у рециркуляції жовчних кислот

унаслідок поглинання і метаболізму жовчних кислот, дисфункція внутрішньопечінкових жовчних проток викликає порушення метаболізму токсичних жовчних кислот і призводить до внутрішньопечінкового накопичення жовчних кислот [127]. Отримані нами результати дослідження є співзвучними з поодинокими даними фахової літератури щодо швидко прогресуючого руйнування внутрішньопечінкових жовчних проток, пов'язаного із застосуванням наркотичних середників.

Проведене нами електронномікроскопічне дослідження показало, що через 6 тижнів введення налбуфіну експериментальним білим щурам ядра холангіоцитів поза- та внутрішньопечінкових проток були неоднорідними за формою та електронною щільністю, часто фрагментовані, перебували в стані каріопікнозу та каріорексису, більшість – з численними інвагінаціями ядерної оболонки, з конденсованим по краях хроматином, без ядерця. У багатьох холангіоцитах перинуклеарний простір розширений, просвітлений, що свідчило про розвиток перинуклеарного набряку. Цитоплазма була низької електронної щільності, в стані дрібновакуольної дистрофії, мітохондрії з набряклим матриксом та зруйнованими кристами, фрагменти гранулярної ендоплазматичної сітки гіпертрофовані, її цистерни розширені, подекуди зливалися, утворюючи безструктурні ділянки. Міжклітинні простори розширені, розвивався навколоцелюлярний набряк. Власна пластинка слизової оболонки позапечінкових жовчних проток розпушена, набрякла, з хаотичним розміщенням колагенових волокон, відростки міоцитів вклинювалися у власну пластинку. Зміни ультраструктури холангіоцитів за умов тривалої дії опіоїдів ми вважаємо неспецифічними, оскільки перебудову епітеліального пласту слизової оболонки позапечінкових жовчних проток спостерігали і при інших екзо- та ендопатогенних впливах. Подібні пошкодження жовчних проток (запальні інфільтрати, склероз стінки жовчних проток, холестаз, апоптоз гепатоцитів і холангіоцитів, пошкодження мітохондріального апарату, інфільтрація лімфоцитами і макрофагами, протокова реакція) спостерігали дослідники

внаслідок вживання лікарських засобів та харчових добавок (амоксицилін/клавуланат, темозоломід, азитроміцин) [94]. Проліферація холангіоцитів координується регуляцією низки пептидів, деякі з яких проявляють стимулюючу дію, а деякі мають інгібуючу дію на епітелій жовчних проток, спостерігали пошкодження епітелію слизової оболонки стінки жовчних проток, вакуалізацію цитоплазми, некроз холангіоцитів, поліморфізм їхніх ядер при холангітах різної етіології [188]. Основним захисним механізмом холангіоцитів є секреція фосфоліпідів, які утворюють захисні змішані міцели з жовчними кислотами, а також біліарна секреція бікарбонату, який утворює захисну лужну плівку на апікальній поверхні холангіоцитів [147]. Порушення балансу жовчних кислот і захисних механізмів призводить до пошкодження епітелію слизової оболонки стінки жовчної протоки та розвитку склерозуючого холангіту. Початкова стадія пошкодження жовчних проток характеризується наявністю балансу між апаптозом холангіоцитів і компенсаторною проліферацією холангіоцитів. Кінцева стадія пошкодження жовчних проток характеризується колапсом проліферативної здатності холангіоцитів, що призводить до зменшення кількості жовчних проток [117]. Для характеристики обструкції позапечінкових жовчних проток прийнято брати до уваги наявність жовчних корків у жовчних протоках і проточну реакцію (прохідність жовчних проток і швидкість плину жовчі). Результати наших досліджень чітко продемонстрували зміни сполучнотканинних елементів стінки позапечінкових жовчнх проток. На думку багатьох дослідників, жовчні корки в жовчних протоках і набряк строми є стовідсотковими ознаками міліарної обструкції, запально-дегенеративних змін жовчних проток, фіброзу, потовщення та розшарування стінок жовчних проток [122, 147]. Цитоплазма міоцитів м’язової оболонки стінки спільної жовчної протоки перебувала в стані мікрокістозної дегенерації, була слабкої електронної щільності, містила багато везикул та вакуолей, деструктурованих органел, великих мітохондрій заповнених прозорим гомогенним вмістом і з відсутніми кристам. Ядра

міоцитів втрачали правильну видовжену форму, вкорочувалися, ставали клиноподібними, часто були фрагментованими, перебували в стані каріорексису. Наростав перинуклеарний та перицелюлярний набряк. Епітеліоцити залоз слизової оболонки позапечінкових жовчних проток теж були дезорганізовані, їхня цитоплазма просвітлена внаслідок набряку та мікрокістозної дистрофії.

Виявлені нами значні зміни морфологічного стану жовчних канальців зумовлені, очевидно, глибокими деструктивними перетвореннями гепатоцитів, які формують стінку жовчних канальців. Токсичні метаболіти виводяться жовчю і пошкоджують епітелій жовчних канальців [24]. В гепатоцитах розташованих в субкапсулярних та перипортальних зонах класичних печінкових часточок виявляли гіперхромні неправильної форми ядра. Виявлено гепатоцитів із ознаками гідропічної дистрофії за умов тривалого впливу налюуфіну [40]. Подібні зміни гепатоцитів описано за умов алкогольної інтоксикації [25, 65].

Таким чином, результати нашого дослідження підтвердили наведені у фаховій літературі свідчення про негативний вплив тривалого застосування опіоїдів на структурну організацію органів і тканин [179]. Тривалий вплив опіоїду зумовлював глибокі деструктивні зміни мікро- та ультраструктури усіх компонентів стінки поза- та внутрішньопечінкових жовчних проток. Дані проведеного дослідження можуть бути використані у практичній медицині при діагностиці та лікуванні патологічних станів внутрішньо- та позапечінкових жовчних проток, зумовлених тривалим застосуванням опіоїдів.

# ВИСНОВКИ

У дисертаційній роботі викладено теоретичне узагальнення і нове вирішення наукового завдання, яке полягає у встановленні особливостей змін структурної організації поза- та внутрішньопечінкових жовчних проток за умов тривалого впливу опіоїду в експерименті.

1. Встановлено, що у 58,33% випадків спільна жовчна протока білого щура формується від злиття 5-6 печінкових проток (правої бічної, правої центральної, лівої бічної, лівої центральної, хвостової, а також додаткової поряд з хвостовою або додаткової поряд правою бічною), у 33,33% – з 4 печінкових проток (правої центральної, лівої центральної, додаткової та хвостової), а у 8,33% експериментальних тварин спостерігали злиття лівих бічної та центральної проток в одну, яка впадала в спільну жовчну протоку, а також наявність двох самостійних сегментарних проток, які впадали в спільну жовчну протоку.

1. Визначено діаметри просвітів та товщину стінки позапечінкових жовчних проток білих щурів за умов фізіологічної норми: поздовжній діаметр просвіту спільної жовчної протоки становив (167,13±11,21) мкм, поперечний діаметр – (101,79±15,20) мкм, товщина стінки спільної жовчної протоки становила (145,11±4,25); поздовжній діаметр просвіту печінкової протоки становив (127,19±3,41) мкм, поперечний діаметр – (72,43±13,16) мкм, товщина стінки печінкової протоки становила (104,34±18,03) мкм; поздовжній діаметр просвіту сегментарної протоки становив (60,14±2,16) мкм, поперечний діаметр – (57,91±1,60) мкм, товщина стінки сегментарної протоки становила (22,15±0,44) мкм; а також морфометричні параметри судин гемомікроциркуляторного русла стінки спільної жовчної протоки: діаметр артеріол стінки спільної жовчної протоки становить (22,54±3,14) мкм, індекс Вогенворта – 138,92±9,68, діаметр капілярів – (5,79±0,08) мкм, діаметр венул – (31,68±11,22) мкм.

2. При гістологічному дослідженні внутрішньопечінкових жовчних

проток нами виявлено, що міжчасточкові жовчні протоки чітко контуровані, добре видно їхній просвіт, протоки оточені сполучною тканиною портального тракту. Переважно одна міжчасточкова жовчна протока на портальний тракт. Стінка міжчасточкових і навколочасточкових жовчних проток вистелена одним шаром кубоїдних епітеліоцитів – холангіоцитів, які прилягають до власної пластинки, утвореної тонким шаром сполучної тканини. При морфометричному аналізі гістологічних препаратів встановлено, що товщина стінки міжчасточкової жовчної протоки становила (2,67±0,41) мкм, діаметр просвіту міжчасточкової жовчної протоки – (5,33±0,29) мкм.

3. Повнокров'я мікросудин стінки та достовірне збільшення поздовжнього діаметра просвіту позапечінкових жовчних проток відмічали вже через 2 тижні введення налбуфіну білим щурам. Через 4 тижні експерименту жовчні протоки дилатовані, поперечний та поздовжній діаметри їхнього просвіту зростали майже вдвічі, патологічні зміни їхніх стінок мали всі ознаки запалення. На пізніх термінах експерименту (введення налбуфіну впродовж 6 тижнів) патологічні зміни наростали і проявлялися деструктуризацією стінки жовчних проток, дезорганізацією холангіоцитів, стоншенням клітинного пласту внаслідок відшарування холангіоцитів, поліморфізмом їхніх ядер, руйнуванням міжклітинних контактів, розшаруванням власної пластинки, вакуольною дистрофією м'язової оболонки, "варикозним" розширенням венул, виразною гладком'язовою гіперплазією артеріол, наявнісю периваскулярних лімфоцитарних інфільтратів у стінці протоки.

4. Перші ознаки порушення мікроструктури внутрішньопечінкових жовчних проток помітні через 2 тижні введення налбуфіну білим щурам, зокрема трапляються поодинокі міжчасточкові жовчні протоки із заміною одношарового епітелію на двошаровий, втратою чітких контурів просвіту та власної пластинки. Міжчасточкові судини розширені, повнокровні, стінки їх стоншені. Впродовж наступних 4 тижнів в процесі перебігу експерименту

патологічні зміни наростають і проявляються дезорганізацією структурних компонентів між- та навколочасточкових жовчних проток, втратою правильної форми, розширенням та нерівномірністю їхніх просвітів, деформацією та потовщенням їхніх стінок, товщина яких зростала у 2-3 рази, фрагментованістю власної пластинки стінки жовчних проток, навколопротоковим набряком, розширенням міжчасточкових портальних трактів, “варикозним” розширенням вен міжчасточкових портальних трактів, виразною гладком’язовою гіперплазією міжчасточкових артерій, наявнісю периваскулярних лімфоцитарних інфільтратів.

5. Тривалий вплив опіоїду зумовлював глибокі деструктивні зміни клітинних елементів (холангіоцитів, епітеліоцитів залоз, гладких міоцитів) стінок поза- та внутрішньопечінкових жовчних проток, зокрема, втрату правильної форми клітин, каріопікноз і каріорексис їхніх ядер, набряк та просвітлення цитоплазми, розвиток дрібновакуольної дистрофії клітин, фрагментацію органел. Зміни сполучнотканинних елементів через 6 тижнів введення налбуфіну експериментальним тваринам свідчила про розвиток фіброзу стінок позапечінкових жовчних проток.

6. Чітко прослідковувалися наступні етапи морфологічних змін жовчних проток за умов тривалого впливу налбуфіну: етап ранніх (зворотних) морфологічних змін, які характеризувалися розширенням артеріол та капілярів, незначними набряковими явищами структурних компонентів стінки жовчних проток; етап розвитку морфологічних змін проліферативно-запального характеру, які проявлялися переважно проліферативними процесами у епітелії та залозах слизової оболонки у поєднанні з наростанням дисциркуляторних змін у судинній системі стінки жовчних проток; і етап пізніх (незворотних) морфологічних змін дегенеративно-деструктивного характеру, які проявлялися деструктуризацією усіх компонентів стінки жовчних проток.

# СПИСОК ВИКОРИСТАНИХ ДЖЕРЕЛ


1. Алиева ЭА, Исаев ГБ. Пути предотвращения поражения поджелудочной железы на фоне гнойного холангита и холедохолитиаза, осложненных обтурационной желтухой: алгоритм диагностики и лечения. Клінічна хірургія. 2014;5:35-37.
2. Антонюк ОП, Цигикало ОВ. Кровопостачання замикальних сегментів позапечінкових жовчних проток у пренатальному періоді онтогенезу людини. Вісник проблем біології і медицини. 2015;3(2):294-299.
3. Бандас ІА, Куліцька МІ, Корда ММ. Структурні зміни печінки, нирок та селезінки щурів при дії наночастинок діоксиду кремнію та ацетату свинцю. Вісник проблем біології і медицини. 2017;1:322-327.
4. Бельська ЮО. Анатомічні особливості васкуляризації печінки ембріонів щурів під впливом ацетату свинцю та за умов корекції цитратами металів. Вісник проблем біології і медицини. 2015;3(2):281-287.
5. Березенко ВС, Михайлюк ХЗ, Диба МБ, Ткалик ОМ. Синдром Алажиля як причина холетазу у дітей раннього віку (клінічний випадок). Перинатологія і педіатрія. 2016;2(66):89-93.
6. Бондаренко ВА, Таранов ИИ, Кармиргодиев АА. Особенности хирургического лечения больных с холедохолитиазом, осложненным холангитом. Современные проблемы науки и образования. 2015;5:109-109.
7. Булгаков СА. Агонисты опиатных рецепторов в гастроэнтерологической практике. Доказательная гастроэнтерология. 2015;4(1):14-18.
8. Булгаков СА. Применение агонистов опиатных рецепторов в лечении гастроэнтерологических заболеваний. РЖГГК. 2011;1:19-25.
9. Вакуленко ИП, Хацко ВВ, Фоминов ВМ, Митрошин АН, Потапов ВВ, Зенин ОК. Способ обнаружения связи между кистозными образованиями печени и внутрипеченочными желчными протоками. Вестник Витебского государственного медицинского университета.

2018;17(3):110-112.

10. Вишневский ВА, Ефанов МГ, Икрамов РЗ, Варава АБ, Трифонов СА. Современная хирургическая тактика при рубцовых стриктурах желчных протоков. Тенденции и нерешенные вопросы. Анналы хирургической гепатологии. 2017;22(3):11-18.
11. Волынец ГВ, Хавкин АИ, Панфилова ВН, Никитин АВ, Скворцова ТА, Потапов АС, Конова СР. Дифференциальная диагностика врожденных холестатических болезней у детей. Экспериментальная и клиническая гастроэнтерология. 2017;8:67-74.
12. Гаврилюк ОМ. Особливості дуктулярної реакції при алкогольному, неалкогольному стеатогепатиті та вірусному гепатиті С за результатами імуногістохімічного дослідження. Патологія. 2014;1:41-44.
13. Гірняк ІІ, Матешук-Вацеба ЛР. Морфометричний аналіз стану печінкових проток та їхнього гемомікроциркуляторного русла за умов фізіологічної норми і впливу опіоїду в експерименті. Матеріали XVIII Конгресу СФУЛТ. Львів; 1-3 жовтня 2020.
14. Гірняк ІІ. Структурна організація жовчних проток за умов патології. Український журнал медицини, біології та спорту. 2020;5.1(23):9-20.
15. Гамбарян ПП, Дукельская НМ. Крыса. Москва: Советская наука; 1955. 254 с.
16. Годлевський АІ, Саволюк СІ, Лосєв ВО. Зміни оптичних параметрів стану колагенових волокон загальної жовчної протоки при розвитку гострого холангіту як ускладнення холедохолітіазу. Вісник морфології. 2015;21(1):216-219.
17. Гресько НІ. Структурна перебудова стінки товстої кишки за впливу чинників зовнішнього та внутрішнього середовищ. Морфологія. 2016;2(2):58-61.
18. Грицко РЮ, Задорожний АМ, Герасун ОБ, Піняжко ОР, Іванків ОЛ, Орфін АЯ, Мироненко СІ. Гепатотоксичність ліків. Гепатологія. 2014;2:17-28.

19. Губергріц НБ, Фоменко ПГ, Голубова ОО, Бєляєва НВ. Раціональний вибір інгібітора протонної помпи для лікування хронічного панкреатиту у поєднанні з медикаментозними ураженнями печінки. Частина 1. Вихідний стан підшлункової залози та печінки, метаболічного гомеостазу. Якість життя хворих з поєднаною патологією. Сучасна гастроентерологія. 2016;1:63-81.
20. Дзюбановський ОІ. Вплив декомпресії жовчовивідних шляхів на динаміку процесів ліпопероксидації, антиоксидантного захисту і цитолізу після експериментального тридобового холестазу. Вісник наукових досліджень. 2016;4:128-130.
21. Драгулян МВ, Гулько ТП, Кордюм ВА, Бубнов РВ, Дерябіна ОГ. Моделювання токсичного пошкодження печінки на лінії мишей ICR. ScienceRise. 2014;4(1):13-20.
22. Дронов АИ, Насташенко ИЛ. Эндоскопические методы лечения холедохолитиаза. Здоров'я України. 2014;1(15):24-27.
23. Егорова ЕА, Дутова МО, Бажин АВ. Сочетанное повреждение печеночной артерии и желчных путей (Клиническое наблюдение). Медицинский вестник МВД. 2017;90(5):55-62.
24. Журавльова ЛВ, Шеховцова ЮО. Медикаментозно-індуковані ураження печінки: тактика діагностики і лікування. Сучасна гастроентерологія. 2018;1(99):47-52.
25. Задорожня ІВ, Дрегваль ІВ, Руденко АІ. Вплив інгибіторів NO-синтази на кровонаповнення печінки в умовах алкогольної інтоксикації. Молодий вчений. 2016;1(3):26-29.
26. Іваніцький АІ. Хірургічна тактика лікування пошкоджень жовчних проток при лапароскопічній холецистектомії в залежності від термінів їх діагностики [автореф. дисертації]. Київ: Нац. ін-т хірургії та трансплантології ім. О. О. Шалімова; 2017. 24 с.
27. Іванків ЯІ, Олещук ОМ, Дацко ТВ, Федонюк ЛЯ. Особливості показників прооксидантно-антиоксидантного гомеостазу, вуглеводного

обміну та морфологічні зміни печінки за умов введення мелатоніну при експериментальному діабеті 2 типу. Вісник морфології. 2016;22(2):253-258.

28. Кавун МП. Формування трубчастих структур печінки у новонароджених людини. Клінічна анатомія та оперативна хірургія. 2014;13(2):79-81.
29. Каніковський ОЄ, Бабійчук ЮВ, Карий ЯВ, Каніковський ДО. Способи корекції непрохідності жовчних проток у віковому аспекті. Вісник Вінницького національного медичного університету. 2016;20(1-2):195-199.
30. Картіфузова ЖВ, Решетнік ЄМ, Бондзик ОВ, Весельський СП, Макарчук МЮ. Вплив опіоїдних пептидів на холерез у щурів з підгострим алкогольним ураженням печінки. Фізика живого. 2008;16(1):120-127.
31. Картіфузова ЖВ, Решетнік ЄМ, Пустовалов АС, Долгова ОМ, Макарчук МЮ. Вплив енкефалінів за умов підгострого алкогольного ураження печінки на морфометричні показники її тканини та на активність ферментів сироватки крові. Здобутки клінічної і експериментальної медицини. 2009;2:58-61.
32. Каштальян МА, Колотвін АО, Павлішин ВВ, Кваснєвський ОА. Способи обробки кукси міхурової протоки й артерії під час лапароскопічної холецистектомії у хворих на гепатити та цирози печінки. Шпитальна хірургія. 2015;3:87-87.
33. Козак ІО. Кістозна дилятація внутрішньопечінкових та позапечінкових жовчних проток. Вісник морфології. 2016;22(1):191-195.
34. Колесников СА, Пахлеванян ВГ, Копылов АА, Жарко СВ, Захаров ОВ, Чайкин РС. Хирургическая тактика при повреждениях внепеченочных и магистральных внутрипеченочных желчных протоков в результате малоинвазивных холецистэктомий. Научные ведомости Белгородского государственного университета. Серия: Медицина. Фармация. 2015;30(10):39-43.
35. Копчак ВМ, Дувалко ОВ, Хомяк ІВ, Копчак КВ, Зубков ОО. Хірургічне

лікування пухлин загальної жовчної протоки. Наука і практика. 2014;1:105-111.

36. Королёв МП, Федотов ЛЕ, Аванесян РГ, Федотов БЛ, Лепехин ГМ. Комбинированное анте-и ретроградное восстановление непрерывности общего печёночного протока после сочетанного ятрогенного повреждения. Вестник хирургии имени ИИ Грекова. 2016;175(2):105-107.
37. Кочевенко ОС. Клінічні та патоморфологічні зміни в органах і тканинах щурів під впливом карбендазиму. Науковий вісник Львівського національного університету ветеринарної медицини та біотехнологій ім. Ґжицького. 2014;16(2):175-179.
38. Курбонов КМ, Мансуров УУ, Назирбоев КР. Тактика хирургического лечения ятрогенных повреждений и рубцовых стриктур внепеченочных желчных протоков. Новости хирургии. 2018;26(1):115-120.
39. Курбонов КМ, Махмадов ФИ, Расулов НА, Назирбоев КР, Мансуров УУ. Причины и тактика лечения “Свежих” повреждений желчных протоков. Новости хирургии. 2016;24(2):120-124.
40. Логаш МВ. Патоморфологічні зміни печінки щура під впливом опіоїду на мікроструктурному рівні. Вісник проблем біології і медицини. 2016; 42(2):177-184.
41. Логаш МВ. Патоморфологічні зміни печінки щура під впливом опіоїду на мікроструктурному рівні. Вісник проблем біології і медицини. 2016; 42(2):177-184.
42. Луканьова СМ, Малайко СС. Розвиток фатерового сосочка та сфінктера Одді в ранньому онтогенезі людини. Клінічна та експериментальна патологія. 2016;15(2):43-45.
43. Малахова ИГ, Шкляев АЕ, Уткин ИЮ. Острый холангит, осложненный билиарным сепсисом: клинический случай с благоприятным исходом. Архивъ внутренней медицины. 2016;4(30):65-69.
44. Матешук-Вацеба ЛР, Гірняк ІІ, Іванків ЯТ, Подолюк МВ, Симівська РР.

Особливості структурної організації стінки артеріол порожнистих органів за умов тривалого впливу опіоїду. Матеріали науково-практичної конференції з міжнародною участю “Індивідуальна анатомічна мінливість органів та структур організму в онтогенезі”. Чернівці; 13-15 вересня 2018:104-107.

45. Матешук-Вацеба ЛР, Гірняк ІІ, Іванків ЯТ, Подолюк МВ. Ультраструктурні зміни епітеліальних клітин слизової оболонки порожнистих органів за умов шеститижневого впливу опіоїду в експерименті. Збірник тез доповідей VII Конгресу Наукового товариства анатомів, гістологів, ембріологів, топографоанатомів України. Одеса; 2-4 жовтня 2019:260-261.
46. Матешук-Вацеба ЛР, Гірняк ІІ, Підвальна УЄ. Морфологічні особливості стінки спільної жовчної протоки за умов експериментального впливу опіоїду. Вісник морфології – Reports of Morphology. 2020;26(2):26-31. DOI: 10.31393/morphology-journal-2020-26(2)-04.
47. Матешук-Вацеба ЛР, Гірняк ІІ. Вплив опіоїду “Налбуфін” на ультраструктуру холангіоцитів сегментарних жовчних проток білого щура. Збірник матеріалів науково-практичної конференції “Актуальні питання сучасної морфології”. Запоріжжя; 30 вересня-2 жовтня 2020:76-78.
48. Матешук-Вацеба ЛР, Гірняк ІІ. Динаміка ультраструктурних змін компонентів стінки спільної жовчної протоки при тривалому впливі опіоїду в експерименті. Вісник проблем біології та медицини. 2020; 3(157):237-241. DOI 10.29254/2077-4214-2020-3-157-237-241
49. Матешук-Вацеба ЛР, Гірняк ІІ. Мікро- та ультраструктурна організація стінки спільної жовчної протоки заумов чотиритижневого впливу опіоїду в експерименті. Морфологія. 2020;14(3):59-64. DOI: https://doi.org/10.26641/1997-9665.2020.3.59-64.
50. Мелехина ОВ, Кулезнева ЮВ, Ефанов МГ, Мусатов АБ.

Комбинированные минимально инвазивные методы в лечении пациентов со злокачественными новообразованиями печени и желчных протоков. Анналы хирургической гепатологии. 2018423(2):26-36.

51. Мелконян ГГ, Мумладзе РБ, Чеченин ГМ, Баринов ЮВ, Лебедев СС. Современные аспекты лечения больных с холангитом при злокачественных опухолях гепатопанкреатобилиарной зоны. Российский онкологический журнал. 2014;19(4):33-34.
52. Мелконян ГГ, Мумладзе РБ, Чеченин ГМ, Олимпиев МЮ. Эндохоледохеальное лазерное облучение при холангите. Анналы хирургии. 2014;4:25-29.
53. Меркулов ГА. Курс паталогогистологической техники. Ленинград: Медицина; 1969. 406 с.
54. Миколаєнко ЯО. Атрезія жовчовивідних шляхів. Матеріали III Міжнар. наук.-практ. конф. Актуальні питання теоретичної та практичної медицини; 2015 Квіт 23-24; Суми. Суми: СумДУ; 2015. с. 135-136.
55. Ничитайло МЮ, Дзюбановський ОІ. Порівняльна оцінка динаміки холестатичних та цитолітичних показників і темпу декомпресії жовчних проток після одноетапних лапароскопічних та відкритих операційних втручань у хворих на холедохолітіаз, ускладнений обтураційною жовтяницею (повідомлення 2). Шпитальна хірургія. 2017;1:8-16.
56. Ничитайло МЮ, Дзюбановський ОІ. Темп декомпресії жовчних шляхів після ендоскопічного транспапілярного втручання у хворих з обтураційною жовтяницею на ґрунті холедохолітіазу (повідомлення 1). Шпитальна хірургія. 2016;4:5-10.
57. Ноздрачев АД, Поляков ЕЛ. Анатомия крысы (лабораторные животные). Санкт Петербург: РФ: Лань; 2001. 464 с.
58. Олійник ІЮ, Цигикало ОВ, Хіблень СВ. Варіанти топографії та кровопостачання позапечінкових жовчних проток у плодів людини. Актуальні проблеми сучасної медицини: Вісник української медичної стоматологічної академії. 2015;15(4-52):257-261.

59. Онисько РМ, Пальтов ЄВ, Фік ВБ, Вільхова ІВ, Кривко ЮЯ, Якимів НЯ, винахідники; Львівський національний медичний університет імені Данила Галицького, патентовласник. Спосіб моделювання фізичної опіоїдної залежності у щурів. Патент України № 76564. 2013 Січ 10.
60. Орел ЮМ, Дзюбановський ОІ, Шкробот ЛВ. Структурні зміни печінкової тканини в умовах змодельованого холестазу і після його ліквідації. Шпитальна хірургія. 2016;2:45-49.
61. Охотников ОИ, Яковлева МВ, Григорьев СН. Рентгенэндобилиарные вмешательства при внутрипеченочном холангиолитиазе. Анналы хирургической гепатологии. 2016;21(4):23-29.
62. Охотников ОИ, Яковлева МВ, Пахомов ВИ. Чрескожная холангиостомия при воротной холангиокарциноме. Хирургия. Журнал им. НИ Пирогова. 2016;9:21-27.
63. Праздников ЭН, Зинатулин ДР, Баранов ГА, Шевченко ВП, Еремеев ВА, Налетов ВВ, Умяров РХ. Топографо-анатомические аспекты оперативной техники наружной холангиостомии. Оперативная хирургия и клиническая анатомия. 2017;1(1):28-36.
64. Пугаев АВ, Покровский КА, Ачкасов ЕЕ, Калачев СВ, Александров ЛВ, Посудневский ВИ, Пугаев ДМ. Влияние способа декомпрессии желчных протоков после их повреждения на результаты восстановительных операций. Хирургия. Журнал им. НИ Пирогова. 2018;8:19-24.
65. Рикало НА, Яровенко ЛО. Патоморфологічні зміни печінки щурів різного віку за умов хронічної алкогольної інтоксикації та при корекціїї кверцетином та L-аргініном L-глутаматом. Вісник морфології. 2015;21(2):308-312.
66. Рикало НА. Морфологічні зміни печінки статевонезрілих щурів при хронічному токсичному гепатиті. Вісник морфології. 2014;2:273-278.
67. Рикало НА. Пато-та морфогенез порушення мікроциркуляції при токсичному гепатиті у статевонезрілих щурів. Morphologia. 2015;9(3):67-73.

68. Ромейс Б. Микроскопическая техника. Москва, РФ: Медицина; 1953. с. 71-72.
69. Сазонов ДВ, Иванов ЮВ, Панченков ДН, Шабловский ОР, Данилевская ОВ, Лебедев ДП, Забозлаев ФГ. Конфокальная лазерная эндомикроскопия. Диагностика заболеваний желчных протоков. Экспериментальная и клиническая гастроэнтерология. 2014;3(103):25-31.
70. Сиволап ВД, Сапронова ЖЕ. Ультразвукова діагностика патології гепатобіліарної системи. Запоріжжя: ЗДМУ, 2018. 81с.
71. Скумс АВ, Петрушенко ВВ, Гребенюк ДІ, Іваніцький АІ. Структура хірургічних втручань при застарілих ятрогенних пошкодженнях позапечінкових жовчних проток. Вісник морфології. 2017;23(1):70-73.
72. Степанов ЮМ, Бреславець ЮС. Клінічний досвід застосування біологічного гепатопротектора прогепар у лікуванні хворих із гепатобіліарною патологією (огляд). Гастроентерологія.2015;57(3):133-141.
73. Степанова ЮА, Королева АА, Ионкин ДА, Шуракова АБ, Солодинина ЕН, Вишневский ВА. Кистозная трансформация желчных протоков: дифференциальная диагностика на этапах хирургического лечения. Анналы хирургической гепатологии. 2017;22(2):94-103.
74. Ткач СМ. Современные подходы к лечению болевого синдрома билиарного и панкреатического генеза. Новости медицины и фармации. 2015;4:11-17.
75. Ткаченко АИ, Мищенко ВВ, Кошель ЮМ, Койчев ЕА, Шаповалова КИ. Лапароскопические вмешательства на желчных протоках при осложнении желчекаменной болезни механической желтухой. Вісник Вінницького національного медичного університету. 2016;20(2):250-253.
76. Усенко ОЮ, Ничитайло МЮ, Скумс АВ, Литвин ОІ, Шкарбан ВП, Михальчевський ВП, Скумс АА. Ятрогенні пошкодження жовчних протоків при лапароскопічній холецистектомії. Харківська хірургічна

школа. 2015;5:19-21.

77. Федуленкова ЮЯ. Патоморфологічна верифікація ультрасонографічної та комп'ютерно-томографічної діагностики хронічної дифузної патології печінки. Буковинський медичний вісник. 2015;19(3):199-203.
78. Циммерман ЯС. Первичный склерозирующий холангит: современные представления. Клиническая медицина. 2014;92(1):5-11.
79. Чепурной МГ, Чепурной ГИ, Кацупеев ВБ, Розин БГ, Лейга АВ, Лукаш ЮВ, Ковалев МВ. Билиодегистивное шунтирование при стриктуре холедоха у ребенка. Медицинский вестник Северного Кавказа. 2015;10(39):309-312.
80. Шатверян ГА, Багмет НН, Ратникова НП, Чардаров НК, Хрусталева МВ, Должанский ОВ, Галян ТН. Воспалительная миофибробластическая опухоль общего желчного протока. Хирургия. Журнал им. НИ Пирогова. 2018;7:51-54.
81. Шевердин НН, Затолокин ВД, Халилов МА, Алексеев АГ. К вопросу формирования общего печеночного протока. Журнал анатомии и гистопатологии. 2014;3(2):60-63.
82. Шевердин НН, Затолокин ВД, Халилов МА, Алексеев АГ. Особенности формирования сегментарных желчных протоков левой доли печени. Журнал анатомии и гистопатологии. 2015;4(1):73-76.
83. Шептулина АФ, Широкова ЕН, Ивашкин ВТ. Неинвазивные методы диагностики фиброза печени у больных первичным билиарным циррозом и первичным склерозирующим холангитом: роль непрямых сывороточных маркёров. Российский журнал гастроэнтерологии, гепатологии, колопроктологии. 2016;26(3):52-63.
84. Щелоченков СВ, Петрова МБ, Джулай ГС, Килейников ДВ. Морфологические изменения печени крыс, воспроизводящие картину неалкогольной жировой болезни печени в условиях экспериментального послеоперационного гипотиреоза. Верхневолжский медицинский журнал. 2017;1:14-19.

85. Юрченко ВВ. Острый холангит в межстенотическом пространстве при двухкомпонентном блоке магистральных желчных протоков. Использование удаленных телемедицинских консультаций в медицинской службе ВС РФ Социальная профилактика туберкулеза в Вооруженных Силах. 2016;2(2):31.
86. Abshagen K, König M, Hoppe A, Müller I, Ebert M, Weng H, Holzhütter HG, et al. Pathobiochemical signatures of cholestatic liver disease in bile duct ligated mice. BMC Syst Biol. 2015;9:83. doi:10.1186/s12918-015-0229-0.
87. Ahn KS, Kang KJ, Kang YN, Kim YH, Kim TS. Confinement to the intrapancreatic bile duct is independently associated with a better prognosis in extrahepatic cholangiocarcinoma. BMC Gastroenterol. 2016;16:21. doi:10.1186/s12876-016-0444-1.
88. Akbarzadeh L, Geramizadeh B, Kazemi K, Nikeghbalian S, Malekhosseini S. Biliary Intraepithelial Neoplasia (BilIN) in Primary Sclerosing Cholangitis: The First Report from Iran. Hepat Mon. 2016;16(12):e38726. doi:10.5812/hepatmon.38726.
89. Al-Nowfal A, Al-Abed YA. Chronic biliary colic associated with ketamine abuse. Int Med Case Rep J. 2016;9:135-137. doi: 10.2147/IMCRJ.S100648.
90. Amaya MJ, Nathanson MH. Calcium signaling and the secretory activity of bile duct epithelia. Cell Calcium. 2014;55(6):317-324. doi:10.1016/j.ceca.2014.02.003.
91. Atstupens K, Plaudis H, Fokins V, Mukans M, Pupelis G. Safe laparoscopic clearance of the common bile duct in emergently admitted patients with choledocholithiasis and cholangitis. Korean J Hepatobiliary Pancreat Surg. 2016;20(2):53-60. doi:10.14701/kjhbps.2016.20.2.53.
92. Bauer K, Keller C. Recurrent gastric ulcer and cholangitis caused by ectopic drainage of the bile duct into the stomach. GMS Interdiscip Plast Reconstr Surg DGPW. 2017;6:Doc12. doi:10.3205/iprs000114.
93. Baumeister D, Tojo LM, Tracy DK. Legal highs:staying on top of the flood of novel psychoactive substances. Ther Adv Psychopharmacol. 2015;5(2):97-

132. doi:10.1177/2045125314559539.

94. Bonkovsky HL, Kleiner DE, Gu J, Odin JA, Russo MW, Navarro VM, Fontana RJ, et al. Clinical Presentations and Outcomes of Bile Duct Loss caused by Drugs and Herbal and Dietary Supplements. Hepatology. 2017;65(4):1267-1277. doi:10.1002/hep.28967.
95. Burden N, Kendrick J, Knight L, McGregor V, Murphy H, Punler M, van Wijk H. Maximizing the success of bile duct cannulation studies in rats: recommendations for best practice. Lab Anim. 2017;51(5):457-464. doi:10.1177/0023677217698001.
96. Buturovic S. Iatrogenic Injury to the Common Bile. Duct Med Arch. 2014;68(4):291-293. doi:10.5455/medarh.2014.68.291-293.
97. Carmody IC, Romano J, Bohorquez H, Bugeaud E, Bruce DS, Cohen AJ, Seal J, et al. Novel Biliary Reconstruction Techniques During Liver Transplantation. Ochsner J. 2017;17(1):42-45.
98. Chen L, Xu MY, Chen F. Bile duct adenoma:a case report and literature review. World J Surg Oncol. 2014;12:125. doi:10.1186/1477-7819-12-125.
99. Cheng Y, Xiong XZ, Zhou RX, Deng YL, Jin YW, Lu J, Li FY, et al. Repair of a common bile duct defect with a decellularized ureteral graft. World J Gastroenterol. 2016;22(48):10575-10583. doi:10.3748/wjg.v22.i48.10575.
100. Cheung AC, Pisarello MJ, LaRusso NF. Pathobiology of biliary epithelia. Biochim Biophys Acta. 2018;1864(4 Pt B):1220-1231. doi:10.1016/j.bbadis.2017.06.024.
101. Cho HJ, Jwa HJ, Kim KS, Gang DY, Kim JY. Urosodeoxycholic Acid Therapy in a Child with Trimethoprim-Sulfamethoxazole-induced Vanishing Bile Duct Syndrome. Pediatr Gastroenterol Hepatol Nutr. 2013;16(4):273-278. doi:10.5223/pghn.2013.16.4.273.
102. Chong CCN, Chiu PWY, Tan T, Teoh AYB, Lee KF, Ng EKW, Lai PBS, et al. Correlation of CBD/CHD angulation with recurrent cholangitis in patients treated with ERCP. Endosc Int Open. 2016;4(1):E62-E67. doi:10.1055/s-0035-1569689.

103. Chun K. Recent classifications of the common bile duct injury. Korean J Hepatobiliary Pancreat Surg. 2014;18(3):69-72. doi:10.14701/kjhbps. 2014.18.3.69.
104. Cordi S, Godard C, Saandi T, Jacquemin P, Monga SP, Colnot S, Lemaigre FP. Role of β-catenin in development of bile ducts. Differentiation. 2016;91(1-3):42-49. doi:10.1016/j.diff.2016.02.001.
105. Costi R, Gnocchi A, Di Mario F, Sarli L. Diagnosis and management of choledocholithiasis in the golden age of imaging, endoscopy and laparoscopy. World J Gastroenterol. 2014;20(37):13382-13401. doi:10.3748/wjg.v20.i37. 13382.
106. Dai J, Wu XF, Yang C, Li HJ, Chen YL, Liu GZ, Song YZ, et al. Study of Relationship Between the Blood Supply of the Extrahepatic Bile Duct and Duct Supply Branches from Gastroduodenal Artery on Imaging and Anatomy. Chin Med J (Engl) 2015;128(3):322-326. doi:10.4103/0366-6999.150097.
107. Darkahi B, Liljeholm H, Sandblom G. Laparoscopic Common Bile Duct Exploration: 9-Years Experience from a Single Center. Front Surg. 2016;3:23. doi:10.3389/fsurg.2016.00023.
108. DeAngelis C, Marietti M, Bruno M, Pellicano R, Rizzetto M. Endoscopic ultrasound in common bile duct dilatation with normal liver enzymes. World J Gastrointest Endosc. 2015 Jul 10;7(8):799-805. doi:10.4253/wjge.v7.i8.799.
109. Eum YO, Park JK, Chun J, Lee SH, Ryu JK, Kim YT, Yoon YB, et al. Non-surgical treatment of post-surgical bile duct injury: Clinical implications and outcomes. World J Gastroenterol. 2014;20(22):6924-6931. doi:10.3748/wjg.v20.i22.6924.
110. Fahmy SR, Mohamed AS. Holoturia arenicola extract modulates bile duct ligation-induced oxidative stress in rat kidney. Int J Clin Exp Pathol. 2015;8(2):1649-1657.
111. Fahmy SR. Anti-fibrotic effect of Holothuria arenicola extract against bile duct ligation in rats. BMC Complement Altern Med. 2015;15:14. doi:10.1186/s12906-015-0533-7.

112. Fan X, He L, Khadaroo PA, Zhou D, Lin H. Duplication of the extrahepatic bile duct: A case report and review of the literatures. Medicine (Baltimore) 2018;97(8):e9953. doi:10.1097/MD.0000000000009953.

113. FarniaMR, BabaeiR, ShiraniF, MomeniM, HajimaghsoudiM, VahidiE, SaeediM. Analgesic effect of paracetamol combined with low-dose morphine versus morphine alone on patients with biliary colic:a double blind, randomized controlled trial. World J Emerg Med. 2016;7(1):25-29.doi:10.5847/wjem.j.1920-8642.2016.01.004.

114. Fazeli Dehkordy S, Fowler KJ, Wolfson T, Igarashi S, Lamas Constantino CP, Hooker JC, Hong CW. Technical report: gadoxetate-disodium-enhanced 2D R2* mapping: a novel approach for assessing bile ducts in living donors. Abdom Radiol (NY) 2018;43(7):1656-1660. doi:10.1007/s00261-017-1365-3.

115. Fenner EK, Boguniewicz J, Tucker RM, Sokol RJ, Mack CL. High Dose IgG Therapy Mitigates Bile Duct Targeted Inflammation and Obstruction in a Mouse Model of Biliary. Atresia Pediatr Res. 2014;76(1):72-80. doi:10.1038/pr.2014.46.

116. Fickert P, Pollheimer MJ, Beuers U, Lackner C, Hirschfield G, Housset C6, Keitel V, et al. Characterization of animal models for primary sclerosing cholangitis (PSC) Trauner, for the International PSC Study Group (IPSCSG). J Hepatol. 2014;60(6):1290-1303. doi:10.1016/j.jhep.2014.02.006.

117. Franchitto A, Onori P, Renzi A, Carpino G, Mancinelli R, Alvaro D, Gaudio E. Recent advances on the mechanisms regulating cholangiocyte proliferation and the significance of the neuroendocrine regulation of cholangiocyte pathophysiology. Ann Transl Med. 2013;1(3):27. doi:10.3978/j.issn.2305-5839.2012.10.03.

118. Garrido M, Escobar C, Zamora C, Rejas C, Varas J, Párraga M, San Martin S, et al. Bile duct ligature in young rats: A revisited animal model for biliary atresia. Eur J Histochem. 2017;61(3):2803. doi:10.4081/ejh.2017.2803.

119. Gauss A, Sauer P, Stiehl A, Rupp C, Krisam J, Leopold Y, Kloeters-Plachky P, et al. Evaluation of Biliary Calprotectin as a Biomarker in Primary

Sclerosing Cholangitis. Medicine (Baltimore).2016;95(17):e3510. doi:10.1097/MD.0000000000003510.

120. Giusto M, Barberi L, Di Sario F, Rizzuto E, Nicoletti C, Ascenzi F, Renzi A, et al. Skeletal muscle myopenia in mice model of bile duct ligation and carbon tetrachloride-induced liver cirrhosis. Physiol Rep. 2017;5(7):e13153. doi:10.14814/phy2.13153.
121. Glauert AM. Fixation, dehydration and embedding of biological specimes. In: Practical methods in electron microscopi. North-Hollond: American Elsevier; 1975. 207 p.
122. Grammatikopoulos T, Sambrotta M, Strautnieks S, Foskett P, Knisely AS, Wagner B, Deheragoda M, et al. Mutations in DCDC2 (doublecortin domain-containing protein 2) in neonatal sclerosing cholangitis. J Hepatol. 2016;65(6):1179-1187. doi:10.1016/j.jhep.2016.07.017.
123. Gudnason HO, Björnsson ES. Secondary sclerosing cholangitis in critically ill patients:current perspectives. Clin Exp Gastroenterol. 2017;10:105-111. doi:10.2147/CEG.S115518.
124. Guerrier M, Attili F, Alpini G, Glaser S. Prolonged administration of secretin to normal rats increases biliary proliferation and secretin-induced ductal secretory activity. Hepatobiliary Surg Nutr. 2014;3(3):118-125. doi:10.3978/j.issn.2304-3881.2014.04.04.
125. Hachiya H, Kita J, Shiraki T, Iso Y, Shimoda M, Kubota K. Intraductal papillary neoplasm of the bile duct developing in a patient with primary sclerosing cholangitis: A case report. World J Gastroenterol. 2014;20(42):15925-15930. doi:10.3748/wjg.v20.i42.15925.
126. Hargrove L, Graf-Eaton A, Kennedy L, Demieville J, Owens J, Hodges K, Ladd B, et al. Isolation and characterization of hepatic mast cells from cholestatic rats. Lab Invest. 2016;96(11):1198-1210. doi:10.1038/labinvest.2016.89.
127. Hatano R, Akiyama K, Tamura A, Hosogi S, Marunaka Y, Caplan MJ, Ueno Y, et al. Knockdown of Ezrin Causes Intrahepatic Cholestasis by the

Dysregulation of Bile Fluidity in the Bile Duct Epithelium in Mice. Hepatology. 2015;61(5):1660-1671. doi:10.1002/hep.27565.

128. Hirniak II, Mateshuk-Vatseba LR. Comparative anatomy of human bile ducts and laboratory white rat. Abstracts of XI International scientific and practical conference “Perspectives of world science and education” (July 15-17, 2020) CPN Publishing Group, Osaka, Japan; 2020:7-10. http://sci-conf.com.ua.
129. Hirniak II. The ultrastructural features of the hemocapillary channel in common bile duct during the long-term influence of opioid in the experiment. Science and Education a New Dimension. Natural and Technical Sciences. 2020; VIII(28):51-53.https://doi.org/10.31174/SEND-NT2020-233VIII28-11.
130. Hong MY, Yu DW, Hong SG. Intraductal papillary mucinous neoplasm of the bile duct with gastric and duodenal fistulas. World J Gastrointest Endosc. 2014 16;6(7):328-333. doi:10.4253/wjge.v6.i7.328.
131. Huang W, Rainbow DB, Wu Y, Adams D, Shivakumar P, Kottyan L, Karns R, et al. A Novel Pkhd1 mutation interacts with the Nonobese diabetic (NOD) genetic background to cause autoimmune cholangitis. J Immunol. 2018 1;200(1):147-162. doi:10.4049/jimmunol.1701087.
132. Ishii H, Noguchi A, Fukami T, Sugimoto R, Tada H, Takeshita H, Umehara S, et al. Preoperative evaluation of accessory hepatic ducts by drip infusion cholangiography with CT. BMC Surg. 2017;17:52. doi:10.1186/s12893-017-0251-9.
133. Ishii H, Noguchi A, Onishi M, Takao K, Maruyama T, Taiyoh H, Araki Y, et al. True left-sided gallbladder with variations of bile duct and cholecystic vein. World J Gastroenterol. 2015 7;21(21):6754-6758. doi:10.3748/wjg.v21.i21.6754.
134. Jabeen S, Robbani I, Choh NA, Ashraf O, Shaheen F, Gojwari T, Gul S. Spectrum of biliary abnormalities in portal cavernoma cholangiopathy (PCC) secondary to idiopathic extrahepatic portal vein obstruction (EHPVO)—a prospective magnetic resonance cholangiopancreaticography (MRCP) based study. Br J Radiol. 2016;89(1068):20160636. doi:10.1259/bjr.20160636.

135. Jain A, Chaturvedi R, Kantharia C, Joshi A, Londhe M, Kekan M, Secondary sclerosing cholangitis in localized hepatobiliary tuberculosis simulating cholangiocarcinoma: a rare case report, BMC Gastroenterol. 2017;17:126. doi: 10.1186/s12876-017-0690-x.

136. Jang YR, Lee KW, Kim H, Lee JM, Yi NJ, Suh KS. Bile duct invasion can be an independent prognostic factor in early stage hepatocellular carcinoma. Korean J Hepatobiliary Pancreat Surg. 2015;19(4):167-172. doi:10.14701/kjhbps.2015.19.4.167.

137. Jeon TJ, Cho JH, Kim YS, Song SY, Park JY. Diagnostic Value of Endoscopic Ultrasonography in Symptomatic Patients with High and Intermediate Probabilities of Common Bile Duct Stones and a Negative Computed Tomography Scan. Gut Liver. 2017 Mar;11(2):290-297. doi:10.5009/gnl16052.

138. Jiang J, Wei J, Wu J, Gao W, Li Q, Jiang K, Miao Y. Partial Portal Vein Arterialization Attenuates Acute Bile Duct Injury Induced by Hepatic Dearterialization in a Rat Model. Biomed Res Int. 2016;2016:7427246. doi:10.1155/2016/7427246.

139. Joshi N, Ray JL, Kopec AK, Luyendyk JP. Dose-Dependent Effects of Alpha-Naphthylisothiocyanate Disconnect Biliary Fibrosis from Hepatocellular Necrosis. J Biochem Mol Toxicol. 2017;31(1):1-7. doi:10.1002/jbt.21834.

140. Kim HY, Yang HK, Kim SH, Park JH. Ibuprofen Associated Acute Vanishing Bile Duct Syndrome and Toxic Epidermal Necrolysis in an Infant. Yonsei Med J. 2014;55(3):834-837. doi:10.3349/ymj.2014.55.3.834.

141. Kono Y, Ishizawa T, Tani K, Harada N, Kaneko J, Saiura A, Bandai Y, et al. Techniques of Fluorescence Cholangiography During Laparoscopic Cholecystectomy for Better Delineation of the Bile Duct Anatomy. Medicine (Baltimore) 2015;94(25):e1005. doi:10.1097/MD.0000000000001005.

142. Konstantakis C, Triantos C, Theopistos V, Theocharis G, Maroulis I, Diamantopoulou G, Thomopoulos K. Recurrence of choledocholithiasis following endoscopic bile duct clearance: Long term results and factors

associated with recurrent bile duct stones. World J Gastrointest Endosc. 2017 16;9(1):26-33. doi:10.4253/wjge.v9.i1.26.

143. Kubo N, Harimoto N, Shibuya K, Ishii N, Tsukagoshi M, Igarashi T, Watanabe A, et al. Successful treatment of isolated bile leakage after hepatectomy combination therapy with percutaneous transhepatic portal embolization and bile duct ablation with ethanol: a case report. Surg Case Rep. 2018;4:61. doi:10.1186/s40792-018-0463-y.
144. Kubo S, Takemura S, Tanaka S, Shinkawa H, Kinoshita M, Hamano G, Ito T, et al. Occupational cholangiocarcinoma caused by exposure to 1,2-dichloropropane and/or dichloromethane. Ann Gastroenterol Surg. 2018;2(2):99-105. doi:10.1002/ags3.12051.
145. Lal N, Mehra S, Lal V. Ultrasonographic Measurement of Normal Common Bile Duct Diameter and its Correlation with Age, Sex and Anthropometry. J Clin Diagn Res. 2014;8(12):AC01-AC04. doi:10.7860/JCDR/2014/8738.5232.
146. Lee SS, Song TJ, Joo M, Park DH, Seo DW, Lee SK, Kim MH. Histological Changes in the Bile Duct after Long-Term Placement of a Fully Covered Self-Expandable Metal Stent within a Common Bile Duct: A Canine Study. Clin Endosc. 2014;47(1):84-93. doi:10.5946/ce.2014.47.1.84.
147. Leonhardt S, Veltzke-Schlieker W, Adler A, Schott E, Hetzer R, Schaffartzik W, Tryba M, et al. Trigger mechanisms of secondary sclerosing cholangitis in critically ill patients. Crit Care. 2015;19(1):131. doi:10.1186/s13054-015-0861-5.
148. Lewis PL, Su J, Yan M, Meng F, Glaser SS, Alpini GD, Green RM, et al. Complex bile duct network formation within liver decellularized extracellular matrix hydrogels. Sci Rep. 2018;8:12220. doi:10.1038/s41598-018-30433-6.
149. Li SQ, Hua YP, Shen SL, Hu WJ, Peng BG, Liang LJ. Segmental Bile Duct-Targeted Liver Resection for Right-Sided Intrahepatic Stones. Medicine (Baltimore) 2015;94(28):e1158. doi:10.1097/MD.0000000000001158.
150. Liu K, Yan J, Sachar M, Zhang X, Guan M, Xie W, Ma X. A metabolomic

perspective of griseofulvin-induced liver injury in mice. Biochem Pharmacol. 2015;98(3):493-501. doi:10.1016/j.bcp.2015.09.002.

151. Lutz H, Trautwein C, Tischendorf JW. Primary Sclerosing Cholangitis: Diagnosis and Treatment. Dtsch Arztebl Int. 2013;110(51-52):867-874. doi:10.3238/arztebl.2013.0867.
152. Luvira V, Somsap K, Pugkhem A, Eurboonyanun C, Luvira V, Bhudhisawasdi V, Pairojkul C, et al. Morphological Classification of Intraductal Papillary Neoplasm of the Bile Duct with Survival Correlation. Asian Pac J Cancer Prev. 2017;18(1):207-213. doi:10.22034/APJCP.2017.18.1.207.
153. Mancinelli R, Glaser S, Francis H, Carpino G, Franchitto A, Vetuschi A, Sferra R, et al. Ischemia reperfusion of the hepatic artery induces the functional damage of large bile ducts by changes in the expression of angiogenic factors. Am J Physiol Gastrointest Liver Physiol. 2015;309(11):G865-G873. doi:10.1152/ajpgi.00015.2015.
154. Mantel HT, Westerkamp AC, Sieders E, Peeters PM, de Jong KP, Boer MT, de Kleine RH, et al. Intraoperative frozen section analysis of the proximal bile ducts in hilar cholangiocarcinoma is of limited value. Cancer Med. 2016;5(7):1373-1380. doi:10.1002/cam4.693.
155. Mason M, Adeyi O, Fung S, Millar BA. Vanishing bile duct syndrome in the context of concurrent temozolomide for glioblastoma. BMJ Case Rep. 2014;2014:bcr2014208117. doi:10.1136/bcr-2014-208117.
156. Mateshuk-Vatseba L, Kost A, Pidvalna U. Effect of Narcotic Analgesics on the Ultrastructure of the Eyeball (Experimental Study). Journal of Morphological Sciences. Georg Thieme Verlag KG; 2018 Dec;35(04):251–4. Available from: http://dx.doi.org/10.1055/s-0038-1676543.
157. Mateshuk-Vatseba LR, Hirniak II. Features of the structural organization of the interlobular bile ducts under conditions of prolonged exposure to opioids in the experiment. Biomedical and Biosocial Anthropology. 2019;36:11-15. DOI https://doi.org/10.31393/bba36-2019-02.

158. Mateshuk-Vatseba LR, Hirniak II. The ultrastructural organization of the bile ducts in normal and long-term effect of opioids in experiment. Abstracts of X International scientific and practical conference “Perspectives of world science and education” (May 27-29, 2020) Congnum Publishing House, Liverpool, United Kingdom; 2020:141-145. http://sci-conf.com.ua.
159. Mercado MA, Vilatoba M, Contreras A, Leal-Leyte P, Cervantes-Alvarez E, Arriola JC, Gonzalez BA. Iatrogenic bile duct injury with loss of confluence. World J Gastrointest Surg. 2015;7(10):254-260. doi:10.4240/wjgs.v7.i10.254.
160. Miethke AG, Zhang W, Simmons J, Taylor A, Shi T, Shanmukhappa SK, Karns R, et al. Pharmacological inhibition of ASBT changes bile composition and blocks progression of sclerosing cholangitis in mdr2 knockout mice. Hepatology. 2016;63(2):512-523. doi: 10.1002/hep.27973.
161. Millonig G. Advantages of aphosphate buffer for Os04 solutions in fixation. J Appl Physics. 1961;32:1637.
162. Miyata T, Uesaka K, Nakanuma Y Cystic and Papillary Neoplasm at the Hepatic Hilum Possibly Originating in the Peribiliary Glands. Case Rep Pathol. 2016;2016:9130754. doi:10.1155/2016/9130754.
163. Molvar C, Glaenzer B. Choledocholithiasis: Evaluation, Treatment, and Outcomes. Semin Intervent Radiol. 2016;33(4):268-276. doi:10.1055/s-0036-1592329.
164. Nakazawa T, Naitoh I, Hayashi K, Miyabe K, Simizu S, Joh T. Diagnosis of IgG4-related sclerosing cholangitis. World J Gastroenterol. 2013;19(43):7661-7670. doi:10.3748/wjg.v19.i43.7661.
165. Nayman A, Özbek O, Erol S, Karakuş H, Kaya HE. Magnetic resonance cholangiopancreatography evaluation of intrahepatic bile duct variations with updated classification. Diagn Interv Radiol. 2016;22(6):489-494. doi: 10.5152/dir.2016.16051.
166. O’Brien A, China L, Massey KA, Nicolaou A, Winstanley A, Newson J, Hobbs A, et al. Bile duct-ligated mice exhibit multiple phenotypic similarities to acute decompensation patients despite histological differences. Liver Int.

2016;36(6):837-846. doi: 10.1111/liv.12876.

167. Peng R, Zhang L, Zhang XM, Chen TW, Yang L, Huang XH, Zhang ZM. Common bile duct diameter in an asymptomatic population: A magnetic resonance imaging study. World J Radiol. 2015;7(12):501-508. doi:10.4329/wjr.v7.i12.501.
168. Pidvalna UY, Dzhura OR, Mateshuk-Vatseba LR. Morphological changes in the vascular layer of eyeball under the effect of narcotic analgetics (experimental study). World of Medicine and Biology. Scientific Society Anatomists, Histologists, and Embryologists, Ukraine; 2017;13(61):142. Available from: http://dx.doi.org/10.26724/2079-8334-2017-3-61-142-145.
169. Poulsen JL, Brock C, Olesen AE, Nilsson M, Drewes AM. Clinical potential of naloxegol in the management of opioid-induced bowel dysfunction. Clin Exp Gastroenterol. 2014;7:345-358. doi:10.2147/CEG.S52097.
170. Ringe K, Hartung D, von Falck C, Wacker F, Raatschen HJ. 3D-MRCP for evaluation of intra- and extrahepatic bile ducts:comparison of different acquisition and reconstruction planes. BMC Med Imaging. 2014;14:16. doi:10.1186/1471-2342-14-16.
171. Rungsakulkij N, Sornmayura P, Tannaphai P. Isolated IgG4-related sclerosing cholangitis misdiagnosed as malignancy in an area with endemic cholangiocarcinoma: a case report. BMC Surg. 2017;17:17. doi:10.1186/s12893-017-0214-1.
172. Russo P, Magee JC, Anders RA, Bove KE, Chung C, Cummings OW, Finegold MJ, et al. Key histopathological features of liver biopsies that distinguish biliary atresia from other causes of infantile cholestasis and their correlation with outcome: a multicenter study. Am J Surg Pathol. 2016;40(12):1601-1615. doi:10.1097/PAS.0000000000000755.
173. Sarawagi R, Sundar S, Raghuvanshi S, Gupta SK, Jayaraman G. Common and Uncommon Anatomical Variants of Intrahepatic Bile Ducts in Magnetic Resonance Cholangiopancreatography and its Clinical Implication. Pol J Radiol. 2016;81:250-255. doi:10.12659/PJR.895827.

174. Schrumpf E, Jiang X, Zeissig S, Pollheimer MJ, Anmarkrud JA, Tan C, Exley MA, et al. The role of natural killer T cells in a mouse model with spontaneous bile duct inflammation. Physiol Rep. 2017;5(4):e13117. doi:10.14814/phy2.13117.
175. Seo N, Kim SY, Lee SS, Byun JH, Kim JH, Kim HJ, Lee MG. Sclerosing Cholangitis: Clinicopathologic Features, Imaging Spectrum, and Systemic Approach to Differential Diagnosis. Korean J Radiol. 2016;17(1):25-38. doi:10.3348/kjr.2016.17.1.25.
176. Sheen JM, Chen YC, Hsu MH, Tain YL, Huang YH, Tiao MM, Li SW. Melatonin Alleviates Liver Apoptosis in Bile Duct Ligation Young Rats. Int J Mol Sci. 2016;17(8):1365. doi:10.3390/ijms17081365.
177. Sheen JM, Chen YC, Tain YL, Huang LT. Increased Circulatory Asymmetric Dimethylarginine and Multiple Organ Failure: Bile Duct Ligation in Rat as a Model. Int J Mol Sci. 2014;15(3):3989-4006. doi:10.3390/ijms15033989.
178. Skoczylas K, Pawełas A. Ultrasound imaging of the liver and bile ducts – expectations of a clinician. J Ultrason. 2015 Sep;15(62):292-306. doi:10.15557/JoU.2015.0026.
179. Soleimanpour H, Safari S, Shahsavari Nia K, Sanaie S, Alavian SM. Opioid Drugs in Patients With Liver Disease: A Systematic Review. Hepat Mon. 2016;16(4):e32636. doi:10.5812/hepatmon.32636.
180. Sundaram V, Björnsson ES. Drug-induced cholestasis. Hepatol Commun. 2017;1(8):726-735. doi:10.1002/hep4.1088.
181. Sureka B, Bansal K, Patidar Y, Arora A. Magnetic resonance cholangiographic evaluation of intrahepatic and extrahepatic bile duct variations. Indian J Radiol Imaging. 2016;26(1):22-32. doi:10.4103/0971-3026.178283.
182. Tag CG, Sauer-Lehnen S, Weiskirchen S, Borkham-Kamphorst E, Tolba RH, Tacke F, et al. Bile Duct Ligation in Mice: Induction of Inflammatory Liver Injury and Fibrosis by Obstructive Cholestasis. J Vis Exp. 2015;96:52438. doi:10.3791/52438.

183. Tan Y, Milikowski C, Toribio Y, Singer A, Rojas CP, Garcia-Buitrago MT. Intraductal papillary neoplasm of the bile ducts: A case report and literature review. World J Gastroenterol. 2015;21(43):12498-12504. doi:10.3748/wjg.v21.i43.12498.

184. Thakurdas SM, Lopez MF, Kakuda S, Fernandez-Valdivia R, Zarrin-Khameh N, Haltiwanger RS, Jafar-Nejad H. Jagged1 heterozygosity in mice results in a congenital cholangiopathy which is reversed by concomitant deletion of one copy of Poglut1 (Rumi). Hepatology. 2016;63(2):550-565. doi:10.1002/hep.28024.

185. Tomizawa M, Shinozaki F, Hasegawa R, Shirai Y, Motoyoshi Y, Sugiyama T, Yamamoto S, et al. Comparison of acute cholangitis with or without common bile duct dilatation. Exp Ther Med. 2017;13(6):3497-3502. doi:10.3892/etm.2017.4401.

186. Tomizawa M, Shinozaki F, Hasegawa R, Shirai Y, Motoyoshi Y, Sugiyama T, Yamamoto S. A. Mouse Model of Autoimmune Cholangitis via Syngeneic Bile Duct Protein Immunization. Sci Rep. 2017;7:15246. doi:10.1038/s41598-017-15661-6.

187. Van Thuy TT, Thuy LT, Yoshizato K, Kawada N. Possible Involvement of Nitric Oxide in Enhanced Liver Injury and Fibrogenesis during Cholestasis in Cytoglobin-deficient Mice. Sci Rep. 2017;7:41888. doi:10.1038/srep41888.

188. Vartak N, Damle-Vartak A, Richter B, Dirsch O, Dahmen U, Hammad S, Hengstler JG. Cholestasis-induced adaptive remodeling of interlobular bile ducts. Hepatology. 2016;63(3):951-964. doi:10.1002/hep.28373.

189. Venter J, Francis H, Meng F, DeMorrow S, Kennedy L, Standeford H, Hargrove L, et al. Development and functional characterization of extrahepatic cholangiocyte lines from normal rats. Dig Liver Dis. 2015;47(11):964-972. doi:10.1016/j.dld.2015.07.012.

190. Waisbourd-Zinman O, Koh H, Tsai S, Lavrut PM, Dang C, Zhao X, Pack M, et al. The toxin biliatresone causes mouse extrahepatic cholangiocyte damage and fibrosis via decreased glutathione and SOX17. Hepatology.

2016;64(3):880-893. doi:10.1002/hep.28599.

191. Walch JD, Nedungadi TP, Cunningham JT. ANG II receptor subtype 1a gene knockdown in the subfornical organ prevents increased drinking behavior in bile duct-ligated rats. Am J Physiol Regul Integr Comp Physiol. 2014;307(6):R597-R607. doi:10.1152/ajpregu.00163.2014.
192. Walther A, Mohanty SK, Donnelly B, Coots A, Lages CS, Lobeck I, Dupree P, et al. Rhesus rotavirus VP4 sequence-specific activation of mononuclear cells is associated with cholangiopathy in murine biliary atresia. Am J Physiol Gastrointest Liver Physiol. 2015 15;309(6):G466-G474. doi:10.1152/ajpgi.00079.
193. Wang JZ, Liu Y, Wang JL, Lu L, Zhang YF, Lu HW, Li YM. Hepatic artery bridging lessens temporary ischemic injury to bile canaliculi. World J Gastroenterol. 2015;21(35):10113-10125. doi:10.3748/wjg.v21.i35.10113.
194. Woolbright BL, Jaeschke H. Therapeutic Targets for Cholestatic Liver Injury. Expert Opin Ther Targets. 2016;20(4):463-475. doi:10.1517/14728222.2016.1103735.
195. Wu N, Nguyen Q, Wan Y, Zhou T, Venter J, Frampton GA, DeMorrow S. The Hippo signaling functions through the Notch signaling to regulate intrahepatic bile duct development in mammals. Lab Invest. 2017;97(7):843-853. doi:10.1038/labinvest.2017.29.
196. Wu WW, Gu M, Lu D. Cytopathologic, Histopathologic, and Immunohistochemical Features of Intrahepatic Clear Cell Bile Duct Adenoma: A Case Report and Review of the Literature. Case Rep Pathol. 2014;2014:874826. doi:10.1155/2014/874826.
197. Wu Z, Guo K, Sun H, Yu L, Lv Y, Wang B. Caution for Diagnosis and Surgical Treatment of Recurrent Cholangitis: Lessons From 5 Cases of Bile Duct Tumor Thrombus Without a Detectable Intrahepatic Tumor. Medicine (Baltimore) 2014;93(11):e80. doi:10.1097/MD.0000000000000080.
198. Xuan R, Zhao X, Hu D, Jian J, Wang T, Hu C. Three-dimensional visualization of the microvasculature of bile duct ligation-induced liver

fibrosis in rats by x-ray phase-contrast imaging computed tomography. Sci Rep. 2015;5:11500. doi:10.1038/srep11500.

199. Yamashita Y, Ueda K, Abe H, Tamura T, Itonaga M, Yoshida T, Maeda H, et al. Common Bile Duct Dilatation With Stones Indicates Requirement for Early Drainage in Patients With or Without Cholangitis. Gastroenterology Res. 2013;6(6):219-226. doi:10.4021/gr587w.
200. Yang YL, Zhang C, Zhang HW, Wu P, Ma YF, Lin MJ, Shi LJ, et al. Common bile duct injury by fibrin glue: Report of a rare complication. World J Gastroenterol. 2015;21(9):2854-2857. doi:10.3748/wjg.v21.i9.2854.
201. Zhang F, Li L, Yang X, Wang B, Zhao J, Lu S, Yu X. Expression and activation of EGFR and STAT3 during the multistage carcinogenesis of intrahepatic cholangiocarcinoma induced by 3’-methyl-4 dimethylaminoazobenzene in rats. J Toxicol Pathol. 2015;28(2):79-87. doi:10.1293/tox.2014-0047.
202. Zhang L, Cheng Y, Du X, Chen S, Feng X, Gao Y, Li S. Swertianlarin, an Herbal Agent Derived from Swertia mussotii Franch, Attenuates Liver Injury, Inflammation, and Cholestasis in Common Bile Duct-Ligated Rats. Evid Based Complement Alternat Med. 2015;2015:948376. doi:10.1155/2015/948376.
203. Zhang RZ, Zeng XH, Lin ZF, Ming-Fu, Tong YL, Lui VC, Tam PK, et al. Downregulation of Hes1 expression in experimental biliary atresia and its effects on bile duct structure. World J Gastroenterol. 2018;24(29):3260-3272. doi:10.3748/wjg.v24.i29.3260.
204. Zhang Z, Li Z, Zou C, Zhang J, Zhu Y, Miao Y. Angiogenesis and proliferation of bile duct enhances ischemic tolerance in rats with cirrhosis. Int J Clin Exp Med. 2015;8(8):12086-12095.
205. Zhen YZ, Li NR, He HW, Zhao SS, Zhang GL, Hao XF, Shao RG. Protective effect of bicyclol against bile duct ligation-induced hepatic fibrosis in rats. World J Gastroenterol. 2015;21(23):7155-7164. doi:10.3748/wjg.v21.i23.
206. Zhou CG1 Wei BJ, Gao K, Dai DK, Zhai RY. Successful treatment of

complex cholangiolithiasis following orthotopic liver transplantation with interventional radiology. World J Gastroenterol. 2015 14;21(6):2000-2004. doi:10.3748/wjg.v21.i6.2000.

207. Zhou M, Learned RM, Rossi SJ, DePaoli AM, Tian H, Ling L. Engineered fibroblast growth factor 19 reduces liver injury and resolves sclerosing cholangitis in Mdr2-deficient mice. Hepatology. 2016;63(3):914-929. doi:10.1002/hep.28257.

# ДОДАТКИ

**Додаток А**

## НАУКОВІ ПРАЦІ, В ЯКИХ ОПУБЛІКОВАНІ ОСНОВНІ НАУКОВІ РЕЗУЛЬТАТИ ДИСЕРТАЦІЇ

1. Mateshuk-Vatseba LR, Hirniak II. Features of the structural organization of the interlobular bile ducts under conditions of prolonged exposure to opioids in the experiment. Biomedical and Biosocial Anthropology. 2019;36:11-15. DOI: https://doi.org/10.31393/bba36-2019-02

2. Hirniak II. The ultrastructural features of the hemocapillary channel in common bile duct during the long-term influence of opioid in the experiment. Science and Education a New Dimension. Natural and Technical Sciences. 2020; VIII(28):51-53. https://doi.org/10.31174/SEND-NT2020-233VIII28-11.

3. Матешук-Вацеба ЛР, Гірняк ІІ. Мікро- та ультраструктурна організація стінки спільної жовчної протоки за умов чотиритижневого впливу опіоїду в експерименті. Морфологія. 2020;14(3):59-64.
DOI: https://doi.org/10.26641/1997-9665.2020.3.59-644.

4. Матешук-Вацеба ЛР, Гірняк ІІ, Підвальна УЄ. Морфологічні особливості стінки спільної жовчної протоки за умов експериментального впливу опіоїду. Вісник морфології – Reports of Morphology. 2020;26(2):26-31. DOI: 10.31393/morphology-journal-2020-26(2)-04.

5. Матешук-Вацеба ЛР, Гірняк ІІ. Динаміка ультраструктурних змін компонентів стінки спільної жовчної протоки при тривалому впливі опіоїду в експерименті. Вісник проблем біології і медицини. 2020;3(157):237-241.
DOI: 10.29254/2077-4214-2020-3-157-237-241

6. Гірняк ІІ. Структурна організація жовчних проток за умов патології. Український журнал медицини, біології та спорту. 2020;5.1(23):9-20. https://doi.org/10.26693/jmbs05.01.009

## НАУКОВІ ПРАЦІ, ЯКІ ЗАСВІДЧУЮТЬ АПРОБАЦІЮ МАТЕРІАЛІВ ДИСЕРТАЦІЇ

7. Матешук-Вацеба ЛР, Гірняк ІІ, Іванків ЯТ, Подолюк МВ, Симівська

РР. Особливості структурної організації стінки артеріол порожнистих органів за умов тривалого впливу опіоїду. Матеріали науково-практичної конференції з міжнародною участю “Індивідуальна анатомічна мінливість органів та структур організму в онтогенезі”. Чернівці; 13-15 вересня 2018:104-107.

8. Матешук-Вацеба ЛР, Гірняк ІІ, Іванків ЯТ, Подолюк МВ. Ультраструктурні зміни епітеліальних клітин слизової оболонки порожнистих органів за умов шеститижневого впливу опіоїду в експерименті. Збірник тез доповідей VII Конгресу Наукового товариства анатомів, гістологів, ембріологів, топографоанатомів України. Одеса; 2-4 жовтня 2019:260-261.

9. Hirniak II, Mateshuk-Vatseba LR. Comparative anatomy of human bile ducts and laboratory white rat. Abstracts of XI International scientific and practical conference “Perspectives of world science and education” (July 15-17, 2020) CPN Publishing Group, Osaka, Japan; 2020:7-10. http://sci-conf.com.ua

10. Mateshuk-Vatseba LR, Hirniak II. The ultrastructural organization of the bile ducts in normal and long-term effect of opioids in experiment. Abstracts ofXInternational scientific and practical conference “Perspectives of world science and education” (May 27-29, 2020) Congnum Publishing House, Liverpool, United Kingdom; 2020:141-145. http://sci-conf.com.ua

11. Матешук-Вацеба ЛР, Гірняк ІІ. Вплив опіоїду “Налбуфін” на ультраструктуру холангіоцитів сегментарних жовчних проток білого щура. Збірник матеріалів науково-практичної конференції “Актуальні питання сучасної морфології”. Запоріжжя; 30 вересня – 2 жовтня 2020:76-78.

12. Гірняк ІІ, Матешук-Вацеба ЛР. Морфометричний аналіз стану печінкових проток та їхнього гемомікроциркуляторного русла за умов фізіологічної норми і впливу опіоїду в експерименті. Матеріали XVIII Конгресу СФУЛТ. Львів; 1-3 жовтня 2020.

**Апробація результатів дисертації:**

- науково-практична конференція з міжнародною участю “Індивідуальна

анатомічна мінливість органів та структур організму в онтогенезі” (Чернівці, 13-15 вересня 2018);

- VII Конгрес Наукового товариства анатомів, гістологів, ембріологів, топографоанатомів України (Одеса, 2-4 жовтня 2019);
- X Міжнародна науково-практична конференція “Perspectives of world science and education” (Ліверпуль, Великобританія, 27-29 травня 2020);
- XI Міжнародна науково-практична конференція “Perspectives of world science and education” (Осака, Японія, 15-17 липня 2020);
- науково-практична конференція “Актуальні питання сучасної морфології” (Запоріжжя, 30 вересня-2 жовтня 2020);
- XVIII Конгрес Світової Федерації Українських Лікарських Товариств (Львів, 1-3 жовтня 2020).

**Додаток Б**

**«ЗАТВЕРДЖУЮ»**

Проректор з науково-педагогічної роботи Буковинського державного медичного університету

доцент _____ І.В. Геруш

«12» лютого 2021 р.

**АКТ ВПРОВАДЖЕННЯ**

1. **Пропозиція для впровадження:** «Структурні зміни жовчних проток під впливом опіоїду (експериментальне дослідження)».
2. **Установа-розробник:** Львівський національний медичний університет імені Данила Галицького МОЗ України, кафедра нормальної анатомії, здобувач Гірняк І. І..

3. **Джерела інформації:**

3.1. Mateshuk-Vatseba LR, Hirniak II, Pidvalna UY. Morphological features of the wall of common bile duct under the conditions of experimental opioid exposure. Вісник морфології 2020; 26(2):26-31. DOI: 10.31393/morphology-journal-2020-26(2)-04

3.2. Матешук-Вацеба ЛР, Гірняк ІІ. Динаміка ультраструктурних змін компонентів стінки спільної жовчної протоки при тривалому впливі опіоїду в експерименті. Вісник проблем біології і медицини. 2020; 3(157): 237-241. DOI 10.29254/2077-4214-2020-3-157-237-241

4. **Базова установа, яка проводить впровадження:** кафедра анатомії людини ім. М.Г. Туркевича Буковинського державного медичного університету.

5.**Термін впровадження:** січень-лютий 2021 року.

6. **Форма впровадження:** введено у навчальний процес – у матеріали лекцій та практичних занять з анатомії.

7. **Зауваження та пропозиції:** не поступило.

*Обговорено та затверджено на засіданні кафедри анатомії людини ім. М.Г. Туркевича. Протокол № 53 від 10 лютого 2021 року.*

**Завідувач кафедри анатомії людини**

**імені М.Г. Туркевича**

**Буковинського державного**

**медичного університету**

**доктор медичних наук, професор** **В.В. Кривецький**

**Додаток В**

**ЗАТВЕРДЖУЮ**
**Проректор з наукової роботи**
**Вінницького національного**
**медичного університету**
**імені М. І. Пирогова,**
**доктор медичних наук, професор**
**_____О. В. Власенко**
**«___» _____2021 р.**

**АКТ ВПРОВАДЖЕННЯ**

1. **Пропозиція для впровадження:** «Структурні зміни жовчних проток під впливом опіоїду (експериментальне дослідження)».

2. **Установа-розробник:** Львівський національний медичний університет імені Данила Галицького МОЗ України, кафедра нормальної анатомії, здобувач Гірняк І. І..

3. **Джерела інформації:**

3.1. Mateshuk-Vatseba LR, Hirniak II, Pidvalna UY. Morphological features of the wall of common bile duct under the conditions of experimental opioid exposure. Вісник морфології 2020; 26(2):26-31. DOI: 10.31393/morphology-journal-2020-26(2)-04

3.2. Матешук-Вацеба ЛР, Гірняк ІІ. Динаміка ультраструктурних змін компонентів стінки спільної жовчної протоки при тривалому впливі опіоїду в експерименті. Вісник проблем біології і медицини. 2020; 3(157): 237-241. DOI 10.29254/2077-4214-2020-3-157-237-241

**4. Базова установа, яка проводить впровадження:** кафедра анатомії людини Вінницького національного медичного університету імені М. І. Пирогова.

**5. Термін впровадження:** січень – лютий 2021 р.

**6. Форми впровадження:** в навчальний процес та наукову роботу кафедри.

Затверджено на засіданні кафедри (протокол № 14 від 28.01 2021 р.).

**Відповідальний за впровадження:**
Завідувач кафедри анатомії людини
Вінницького національного
медичного університету
імені М. І. Пирогова
доктор медичних наук, професор В. О. Тихолаз

**Додаток Г**

**ЗАТВЕРДЖУЮ**
**Перша проректорка**
**Івано-Франківського національного**
**медичного університету**
**проф. Ерстенюк Г.М.**
**_____**
**«25» 02 2021 р.**

**АКТ ВПРОВАДЖЕННЯ**

1. **Пропозиція для впровадження:** «Структурні зміни жовчних проток під впливом опіоїду (експериментальне дослідження)».

2. **Установа-розробник:** Львівський національний медичний університет імені Данила Галицького МОЗ України, кафедра нормальної анатомії, здобувач Гірняк І. І.

3. **Джерела інформації:**

3.1. Mateshuk-Vatseba LR, Hirniak II, Pidvalna UY. Morphological features of the wall of common bile duct under the conditions of experimental opioid exposure. Вісник морфології 2020; 26(2):26-31. DOI: 10.31393/morphology-journal-2020-26(2)-04

3.2. Матешук-Вацеба ЛР, Гірняк ІІ. Динаміка ультраструктурних змін компонентів стінки спільної жовчної протоки при тривалому впливі опіоїду в експерименті. Вісник проблем біології і медицини. 2020; 3(157): 237-241. DOI 10.29254/2077-4214-2020-3-157-237-241

**4. Базова установа, яка проводить впровадження:** кафедра анатомії людини Івано-Франківського національного медичного університету

**5. Термін впровадження:** січень – лютий 2021 р.

**6. Форми впровадження:** в навчальний процес та наукову роботу кафедри.

Затверджено на засіданні кафедри (протокол № 8 від 24.02 2021 р.).

**Відповідальний за впровадження:**
Завідувачка кафедри анатомії людини
Івано-Франківського національного
медичного університету
доктор медичних наук, професор О. Г. Попадинець

**Додаток Д**

**ЗАТВЕРДЖУЮ**
**Проректор з науково-**
**педагогічної роботи**
**Запорізького державного**
**медичного університету,**
**доктор медичних наук, професор**
**_____ В.А. Візір**
**«12» січня 2021 р.**

## АКТ ВПРОВАДЖЕННЯ

1. **Пропозиція для впровадження:** «Структурні зміни жовчних проток під впливом опіоїду (експериментальне дослідження)».

2. **Установа-розробник:** Львівський національний медичний університет імені Данила Галицького МОЗ України, кафедра нормальної анатомії, здобувач Гірняк І. І..

3. **Джерела інформації:**

3.1. Mateshuk-Vatseba LR, Hirniak II, Pidvalna UY. Morphological features of the wall of common bile duct under the conditions of experimental opioid exposure. Вісник морфології 2020; 26(2):26-31. DOI: 10.31393/morphology-journal-2020-26(2)-04

3.2. Матешук-Вацеба ЛР, Гірняк ІІ. Динаміка ультраструктурних змін компонентів стінки спільної жовчної протоки при тривалому впливі опіоїду в експерименті. Вісник проблем біології і медицини. 2020; 3(157): 237-241. DOI 10.29254/2077-4214-2020-3-157-237-241

**4. Базова установа, яка проводить впровадження:** кафедра нормальної анатомії Львівського національного медичного університету імені Данила Галицького.

**5. Термін впровадження:** січень – лютий 2021 р.

**6. Форми впровадження:** в навчальний процес та наукову роботу кафедри.

Затверджено на засіданні кафедри (протокол № 7 від 12 січня 2021 р.).

**Відповідальний за впровадження:**
Завідувач кафедри анатомії людини,
оперативної хірургії та
топографічної анатомії
Запорізького державного
медичного університету
доктор медичних наук, професор О. А. Григор'єва

**Додаток Е**

**ЗАТВЕРДЖУЮ**
**Перший проректор з науково-педагогічної роботи**
**Львівського національного медичного**
**університету імені Данила Галицького,**
**член-кореспондент НАМН України**
**доктор медичних наук, професор**
**_____ М.Р. Гжегоцький**
**«09» 06 2021 р.**

## АКТ ВПРОВАДЖЕННЯ

1. **Пропозиція для впровадження:** «Структурні зміни жовчних проток під впливом опіоїду (експериментальне дослідження)».

2. **Установа-розробник:** Львівський національний медичний університет імені Данила Галицького МОЗ України, кафедра нормальної анатомії, здобувач Гірняк І. І..

3. **Джерела інформації:**

3.1. Mateshuk-Vatseba LR, Hirniak II, Pidvalna UY. Morphological features of the wall of common bile duct under the conditions of experimental opioid exposure. Вісник морфології 2020; 26(2):26-31. DOI: 10.31393/morphology-journal-2020-26(2)-04

3.2. Матешук-Вацеба ЛР, Гірняк ІІ. Динаміка ультраструктурних змін компонентів стінки спільної жовчної протоки при тривалому впливі опіоїду в експерименті. Вісник проблем біології і медицини. 2020; 3(157): 237-241. DOI 10.29254/2077-4214-2020-3-157-237-241

**4. Базова установа, яка проводить впровадження:** кафедра нормальної анатомії Львівського національного медичного університету імені Данила Галицького.

**5. Термін впровадження:** січень – лютий 2021 р.

**6. Форми впровадження:** в навчальний процес та наукову роботу кафедри.

Затверджено на засіданні кафедри (протокол № 7 від 15 січня 2021 р.).

**Відповідальний за впровадження:**
Завідувач кафедри нормальної анатомії
Львівського національного медичного
університету імені Данила Галицького
доктор медичних наук, професор Л.Р. Матещук-Вацеба

**Додаток Ж**

«ЗАТВЕРДЖУЮ»
проректор з науково – педагогічної роботи
Одеського національного
медичного університету,
д.мед.н.,проф. _____ Шмакова І. П.
«10» 02 2020 _____ 2021 р.

## АКТ ВПРОВАДЖЕННЯ

1. **Пропозиція для впровадження:** «Структурні зміни жовчних проток під впливом опіоїду (експериментальне дослідження)».

2. **Установа-розробник:** Львівський національний медичний університет імені Данила Галицького МОЗ України, кафедра нормальної анатомії, здобувач Гірняк І. І.

3. **Джерела інформації:**

3.1. Mateshuk-Vatseba LR, Hirniak II, Pidvalna UY. Morphological features of the wall of common bile duct under the conditions of experimental opioid exposure. Вісник морфології 2020; 26(2):26-31. DOI: 10.31393/morphology-journal-2020-26(2)-04

3.2. Матешук-Вацеба ЛР, Гірняк ІІ. Динаміка ультраструктурних змін компонентів стінки спільної жовчної протоки при тривалому впливі опіоїду в експерименті. Вісник проблем біології і медицини. 2020; 3(157): 237-241. DOI 10.29254/2077-4214-2020-3-157-237-241

**4. Базова установа, яка проводить впровадження:** кафедра нормальної та патологічної клінічної анатомії Одеського національного медичного університету.

**5. Термін впровадження:** березень – травень 2021 р.

**6. Форми впровадження:** в навчальний процес та наукову роботу кафедри.

Затверджено на засіданні кафедри (протокол № 8 від 03.02. 2021 р.).

**Відповідальний за впровадження:**
Завідувач кафедри нормальної та
патологічної клінічної анатомії
Одеського національного
медичного університету
доктор медичних наук, професор О. Л. Аппельханс

**Додаток И**

**ЗАТВЕРДЖУЮ**
**Заступник директора з наукової роботи**
**Медичного інституту**
**Сумського державного університету**
**_____Погорєлов М. В.**
**«12» січня _____2021 р.**

**АКТ ВПРОВАДЖЕННЯ**

1. **Пропозиція для впровадження:** «Структурні зміни жовчних проток під впливом опіоїду (експериментальне дослідження)».

2. **Установа-розробник:** Львівський національний медичний університет імені Данила Галицького МОЗ України, кафедра нормальної анатомії, здобувач Гірняк І. І.

3. **Джерела інформації:**

3.1. Mateshuk-Vatseba LR, Hirniak II, Pidvalna UY. Morphological features of the wall of common bile duct under the conditions of experimental opioid exposure. Вісник морфології 2020; 26(2):26-31. DOI: 10.31393/morphology-journal-2020-26(2)-04

3.2. Матешук-Вацеба ЛР, Гірняк ІІ. Динаміка ультраструктурних змін компонентів стінки спільної жовчної протоки при тривалому впливі опіоїду в експерименті. Вісник проблем біології і медицини. 2020; 3(157): 237-241. DOI 10.29254/2077-4214-2020-3-157-237-241

**4. Базова установа, яка проводить впровадження:** кафедра морфології Медичного інституту Сумського державного університету.

**5. Термін впровадження:** січень – лютий 2021 р.

**6. Форми впровадження:** в навчальний процес та наукову роботу кафедри.

Затверджено на засіданні кафедри (протокол № 6 від 11.01 2021 р.).

**Відповідальний за впровадження:**
Завідувач кафедри морфології
Медичного інституту Сумського
державного університету
доктор біологічних наук, професор В. І. Бумейстер

**Додаток К**

**ЗАТВЕРДЖУЮ**
**Проректор з наукової роботи**
**Тернопільського національного**
**медичного університету**
**імені І. Я. Горбачевського,**
**доктор біологічних наук, професор**
**_____ І. М. Кліщ**
**«26» лютого 2021 р.**

**АКТ ВПРОВАДЖЕННЯ**

1. **Пропозиція для впровадження:** «Структурні зміни жовчних проток під впливом опіоїду (експериментальне дослідження)».

2. **Установа-розробник:** Львівський національний медичний університет імені Данила Галицького МОЗ України, кафедра нормальної анатомії, здобувач Гірняк І. І.

3. **Джерела інформації:**

3.1. Mateshuk-Vatseba LR, Hirniak II, Pidvalna UY. Morphological features of the wall of common bile duct under the conditions of experimental opioid exposure. Вісник морфології 2020; 26(2):26-31. DOI: 10.31393/morphology-journal-2020-26(2)-04

3.2. Матешук-Вацеба ЛР, Гірняк ІІ. Динаміка ультраструктурних змін компонентів стінки спільної жовчної протоки при тривалому впливі опіоїду в експерименті. Вісник проблем біології і медицини. 2020; 3(157): 237-241. DOI 10.29254/2077-4214-2020-3-157-237-241

**4. Базова установа, яка проводить впровадження:** кафедра анатомії людини Тернопільського національного медичного університету імені І.Я. Горбачевського.

**5. Термін впровадження:** січень – лютий 2021 р.

**6. Форми впровадження:** в навчальний процес та наукову роботу кафедри.

Затверджено на засіданні кафедри (протокол № 2 від 24 лютого 2021 р.).

**Відповідальний за впровадження:**
Завідувач кафедри анатомії людини
Тернопільського національного
медичного університету
імені І. Я. Горбачевського
доктор медичних наук, професор І. Є. Герасимюк

**Додаток Л**

**ЗАТВЕРДЖУЮ**
**Перший проректор**
**з науково-педагогічної роботи**
**Української медичної**
**стоматологічної академії**
**проф. _____ В.М. Дворник**
**«11» лютого 2021 р.**

**АКТ ВПРОВАДЖЕННЯ**

1. **Пропозиція для впровадження:** «Структурні зміни жовчних проток під впливом опіоїду (експериментальне дослідження)».
2. **Установа-розробник:** Львівський національний медичний університет імені Данила Галицького МОЗ України, кафедра нормальної анатомії, здобувач Гірняк І. І..
3. **Джерела інформації:**
3.1. Mateshuk-Vatseba LR, Hirniak II, Pidvalna UY. Morphological features of the wall of common bile duct under the conditions of experimental opioid exposure. Вісник морфології 2020; 26(2):26-31. DOI: 10.31393/morphology-journal-2020-26(2)-04
3.2. Матешук-Вацеба ЛР, Гірняк ІІ. Динаміка ультраструктурних змін компонентів стінки спільної жовчної протоки при тривалому впливі опіоїду в експерименті. Вісник проблем біології і медицини. 2020; 3(157): 237-241. DOI 10.29254/2077-4214-2020-3-157-237-241
**4. Базова установа, яка проводить впровадження:** кафедра анатомії людини Української медичної стоматологічної академії.
**5. Термін впровадження:** січень – лютий 2021 р.
**6. Форми впровадження:** у навчальну роботу кафедри анатомії людини, в матеріали лекцій та практичних занять при вивченні модуля: «Спланхнологія і органи ендокринної системи». В науково-дослідну роботу кафедри при постановці експериментальних досліджень.
**7. Ефективність впровадження за критеріями, висловленими в джерелах інформації (п.3):** використання результатів наукових досліджень у навчальному процесі дозволяє розширити знання студентів щодо детального та розбірливого вивчення анатомічних особливостей біліарної системи, що є необхідним при постановці експериментальних досліджень.
Затверджено на засіданні кафедри (протокол № 18 від 10.02 2021 р.).

**Відповідальний за впровадження:**
Завідувач кафедри анатомії людини
Української медичної
стоматологічної академії
доктор медичних наук, професор О. О. Шерстюк

ПІДПИС ЗАСВІДЧУЮ
Начальник відділу кадрів
З. Г. Войко

**Додаток М**

**ЗАТВЕРДЖУЮ**

**Проректор з наукової роботи**
**Харківського національного**
**медичного університету**
**проф. В.В. М'ясоєдов**
**«26» лютого 2021 р.**

АКТ ПРО ВПРОВАДЖЕННЯ

1. Найменування пропозиції: «Структурні зміни жовчних проток під впливом опіоїду».
2. Ким і коли запропонований: Львівський національний медичний університет імені Данила Галицького МОЗ України, кафедра нормальної анатомії, здобувач Гірняк І.І., 2020 р.
3. Джерела інформації: наукові роботи у фахових виданнях України:
   3.1. Mateshuk-Vatseba LR, Hirniak II, Pidvalna UY. Morphological features of the wall of common bile duct under the conditions of experimental opioid exposure. Вісник морфології 2020; 26(2):26-31. DOI: 10.31393/morphology-journal-2020-26(2)-04
   3.2. Матешук-Вацеба ЛР, Гірняк ІІ. Динаміка ультраструктурних змін компонентів стінки спільної жовчної протоки при тривалому впливі опіоїду в експерименті. Вісник проблем біології і медицини. 2020; 3(157): 237-241. DOI 10.29254/2077-4214-2020-3-157-237-241
4. Де і коли впроваджено: кафедра анатомії людини Харківського національного медичного університету, завідувач кафедри д.мед.н., проф. Вовк О.Ю., листопад – лютий 2020-2021 рр.
5. Результати застосування методу в період з 1 листопада 2020 р. по 24 лютого 2021 р.: Впровадження у навчальний процес в лекційному курсі, при проведенні практичних занять зі студентами, аспірантами, а також у наукову роботу кафедри.
6. Ефективність впровадження за критеріями, висловленими в джерелі інформації (п. 3): Поглиблення знань студентів, аспірантів про структурні зміни жовчних проток під впливом хімічно активних речовин.
7. Зауваження, пропозиції – немає.

**Пропозиція для впровадження обговорена та затверджена на кафедральному засіданні №3 від «24» лютого 2021 р.**

**Відповідальний за впровадження**
Завідувач кафедри анатомії людини
Харківського національного
медичного університету,
д.мед.н., проф. Вовк О.Ю.

25.02.21р
(дата)

(підпис)